Ελληνική Ιατρική

Helliniki Iatriki

ISSN 2241-8253

Τόμος 80, Τεύχος 3-4, Ιούλιος – Δεκέμβριος 2014 • Περιοδικό της Ιατρικής Εταιρείας Θεσσαλονίκης
Volume 80, Issue 3-4, July – December 2014 • Official Journal of the Thessaloniki Medical Society

Helliniki Iatriki Ελληνικη Ιατρικη

Τριμηνιαία Ιατρική Έκδοση
Εκδίδεται από το 1927 - Ε΄ Περίοδος, Όργανο της Ιατρικής Εταιρείας Θεσσαλονίκης
Έπαινος Ακαδημίας Αθηνών

Ιδιοκτήτης — Εκδότης
ΙΑΤΡΙΚΗ ΕΤΑΙΡΕΙΑ ΘΕΣΣΑΛΟΝΙΚΗΣ
Δημοσθένους 4, 546 24 Θεσσαλονίκη
Ηλεκτρονική Έκδοση
UNIVERSITY STUDIO PRESS
Αρμενοπούλου 32, 546 35 Θεσσαλονίκη

Quarterly Publication
Official Journal of Thessaloniki Medical Society
First published in 1927 – Fith period
Correspondence should be addressed to the Medical Society of Thessaloniki,
4, Dimosthenous Street, 546 24 Thessaloniki, Greece

ΔΙΟΙΚΗΤΙΚΟ ΣΥΜΒΟΥΛΙΟ ΙΑΤΡΙΚΗΣ ΕΤΑΙΡΕΙΑΣ ΘΕΣΣΑΛΟΝΙΚΗΣ

Πρόεδρος Β. Ταρλατζής
Α΄ Αντιπρόεδρος Α. Καραγιάννης **Β΄ Αντιπρόεδρος** Π. Αργυροπούλου-Πατάκα
Γεν. Γραμματέας Α. Καμπαρούδης
Ταμίας Σ. Μεταλλίδης **Ειδ. Γραμματέας** Δ. Καπουκρανίδου
Έφορος Στέγης Ε. Βλαχογιάννης **Έφορος Βιβλιοθήκης** Θ. Δαρδαβέσης
Μέλη Ν. Μαλισιόβας, Κ. Καραπαναγιώτης, Π. Νικολαΐδης (μη αιρετό μέλος)
Αναπλ. Μέλη Κ. Καλλαράς, Μ. Δανιηλίδης, Β. Παπανικολάου
Ελεγκτική Επιτροπή Μ. Αθανασίου-Μεταξά, Α. Γαρύφαλος, Γ. Ηλονίδης

ΣΥΝΤΑΚΤΙΚΗ ΕΠΙΤΡΟΠΗ

Διευθυντής Σύνταξης
Κ. Καλλαράς
Αναπλ. Διευθυντές Σύνταξης
Ε. Μανδαλά, Α. Καμπαρούδης
Μέλη
Μ. Αθανασίου-Μεταξά, Θ. Γερασιμίδης, Θ. Δαρδαβέσης, Δ. Δημητριάδης, Γ. Ηλονίδης, Δ. Καπουκρανίδου,
Ν. Μαλισιόβας, Η. Ντεγιάννης, Π. Νικολαΐδης, Β. Παπανικολάου, Χ. Παπανικολάου, Α. Σαχινίδης,
Π. Τέκκης, Μ. Χάιδιτς, Α. Χαριτάντη, Ε. Χολόγκιτας

Ιστοσελίδα: http://www.helliniki-iatriki.gr
Αλληλογραφία: info@helliniki-iatriki.gr

ΟΔΗΓΙΕΣ ΓΙΑ ΤΟΥΣ ΣΥΓΓΡΑΦΕΙΣ

Η ΕΛΛΗΝΙΚΗ ΙΑΤΡΙΚΗ, στη νέα της εκδοτική περίοδο, θα δημοσιεύει εργασίες στα ελληνικά και στα αγγλικά όλων των ειδικοτήτων όπως επίσης και αυτές που προέρχονται από τις βασικές βιολογικές επιστήμες και την ιατρική εκπαίδευση, με κύριο σκοπό την καλλίτερη και πληρέστερη ενημέρωση του γιατρού.

Κάθε εργασία ακολουθεί μια αυστηρή δομή και ανήκει σ' ένα τύπο άρθρου. Μεικτές κατηγορίες εργασιών δε γίνονται δεκτές.

Αναλυτικότερα το περιοδικό δημοσιεύει:

Ανασκοπήσεις: Γράφονται από ένα συγγραφέα, κατ' εξαίρεση από δύο όταν το θέμα απαιτεί συγγραφείς δύο διαφορετικών ειδικοτήτων. Ο συγγραφέας πρέπει να είναι ιδιαίτερα εξοικειωμένος με το θέμα, ώστε η ενημέρωση του αναγνώστη να είναι πλήρης και ουσιαστική. Η ενημέρωση αυτή αφορά όλους τους σταθμούς που πέρασαν οι γνώσεις στο θέμα με κύρια έμφαση όμως στις σύγχρονες απόψεις, τεκμηριωμένες από τη διεθνή βιβλιογραφία.

Η έκταση του άρθρου πρέπει να είναι 15 έως 25 δακτυλογραφημένες σελίδες στις οποίες περιλαμβάνονται η εικονογράφηση, η βιβλιογραφία και η περίληψη στην ελληνική και αγγλική γλώσσα.

Επίκαιρα θέματα - Ενημερωτικά άρθρα: Το αντικείμενο των άρθρων της κατηγορίας αυτής μπορεί να είναι διαγνωστικού ή θεραπευτικού περιεχομένου ή και να αφορά οποιοδήποτε τομέα της ιατρικής επιστήμης. Γράφονται για να κάνουν ευρύτερα γνωστό ένα πρόσφατο επίτευγμα στον τομέα που έχουν επιλέξει οι συγγραφείς. Τα άρθρα αυτά υποβάλλονται στο περιοδικό κατόπιν συνεννοήσεως με την Επιτροπή Συντάξεως.

Η έκταση του άρθρου πρέπει να περιορίζεται σε 5-10 περίπου δακτυλογραφημένες σελίδες με 8-10 βιβλιογραφικές παραπομπές και τον τίτλο στην αγγλική. Τα ενημερωτικά άρθρα πρέπει να συνοδεύονται από περίληψη στην ελληνική και αγγλική γλώσσα.

Ερευνητικές εργασίες: Έχουν κλινικό-εργαστηριακό περιεχόμενο. Το κείμενο περιλαμβάνει βραχεία εισαγωγή, όπου αναφέρεται ο σκοπός της εργασίας, περιγραφή του υλικού και των μεθόδων, έκθεση των αποτελεσμάτων, συζήτηση στην οποία περιλαμβάνονται και τα τελικά συμπεράσματα καθώς και περίληψη στα ελληνικά και αγγλικά και τη βιβλιογραφία. Η περίληψη πρέπει να είναι αυτοτελής και να περιέχει το σκοπό της εργασίας, τις βασικές μεθόδους που χρησιμοποιήθηκαν, τα κύρια ευρήματα και τα σημαντικότερα συμπεράσματα.

Ενδιαφέρουσες περιπτώσεις: Σ' αυτές παρουσιάζονται σπάνιες περιπτώσεις με κλινικές εκδηλώσεις που περιγράφονται για πρώτη φορά, στις οποίες χρησιμοποιήθηκαν νέες διαγνωστικές ή θεραπευτικές μέθοδοι ή διατυπώνονται νέες απόψεις για την παθογένειά τους.

Έχουν έκταση 2-4 δακτυλογραφημένες σελίδες και περιλαμβάνουν σύντομη εισαγωγή, περιγραφή της περιπτώσεως, πίνακες ή σχήματα (έως 4), τα κύρια εργαστηριακά ευρήματα, βραχύ σχόλιο-συζήτηση, περιορισμένη βιβλιογραφία (5-10 παραπομπές) και περίληψη στα ελληνικά και αγγλικά.

Γενικά θέματα: Εδώ υπάγονται ποικίλα θέματα που αφορούν την ιατρική εκπαίδευση και δεοντολογία, την οργάνωση και τον προγραμματισμό της υγείας σ' όλες τις βαθμίδες της καθώς και ιατρικά θέματα με ευρύτερο κοινωνικό ενδιαφέρον. Μπορούν να γραφούν κάτω από τον τίτλο "Ειδικό άρθρο", "Γενικά θέματα", "Πρόοδοι στην Ιατρική" κ.τ.λ.).

Το άρθρο της κατηγορίας αυτής δεν απαιτεί ειδική δομή κατά τη σύνταξή του.

Όλες οι εργασίες (μαζι με τις φωτογραφίες τους) που αποστέλλονται στο περιοδικό (ηλεκτρονικά μέσω της ιστοσελίδας http://www.helliniki-iatriki.gr) συνοδεύονται απαραίτητα από μια επιστολή προς τη Συντακτική Επιτροπή, όπου δηλώνεται ότι η εργασία δεν έχει δημοσιευτεί σε άλλο περιοδικό και επίσης ότι έχει την έγκριση για δημοσίευση όλων των συγγραφέων που συμμετέχουν. Μετά τον έλεγχο και εφόσον η εργασία εκπληρώνει τις οδηγίες για τους συγγραφείς, στέλνεται για διπλή κρίση σε δύο αρμόδιους επιστημονικούς συμβούλους του περιοδικού.

Όταν επιστρέψει (ο χρόνος δεν μπορεί να προκαθοριστεί) συμπληρώνεται από τους συγγραφείς (αν χρειαστεί) σύμφωνα με τις υποδείξεις των συμβούλων και τελικά παίρνει σειρά δημοσιεύσεως.

Όταν η εργασία σελιδοποιηθεί ηλεκτρονικά αποστέλλεται στους συγγραφείς, για έλεγχο, δοκίμιο της α΄ διορθώσεως. Στο δοκίμιο αυτό δεν είναι δυνατή καμιά απολύτως προσθήκη, αλλαγή, βελτίωση κ.λ.π., παρά μόνον η διόρθωση λαθών του τυπογραφείου.

Οι εργασίες που δημοσιεύονται στην ΕΛΛΗΝΙΚΗ ΙΑΤΡΙΚΗ αποτελούν πνευματική ιδιοκτησία του συγγραφέα και του περιοδικού. Η αναδημοσίευση μερική ή ολική επιτρέπεται μόνο ύστερα από έγγραφη άδεια του περιοδικού.

Η τήρηση των παραπάνω οδηγιών είναι απαραίτητη προϋπόθεση για τη δημοσίευση της εργασίας.

Ανάτυπο με τις αναλυτικές οδηγίες προς τους συγγραφείς μπορείτε να αναζητήσετε στην ιστοσελίδα http://www.helliniki-iatriki.gr

Ελληνικη Ιατρικη

Τόμος 80 • Τεύχος 3-4
Ιούλιος – Δεκέμβριος 2014

Περιεχόμενα

Ενημερωτικό άρθρο 5 **Υποθαλαμικά αμαρτώματα και πρώϊμη ήβη**
Ο. Βαμπερτζή, Θ. Βαβίλης

Ερευνητική εργασία 11 **Γενετική διόρθωση αρχέγονων αιμοποιητικών κυττάρων ασθενών με θαλασσαιμία και κινητική της εμφύτευσης μετά από ξενομεταμόσχευση: Προκλινική αξιολόγηση εν όψει κλινικής μελέτης γονιδιακής θεραπείας**
Γ. Καρπόνη, Π. Παπαγιάννη, C. Werner Lederer, N. Ψαθά, N. Ζώγας, Φ. Ζερβού, I. Rivière, Α. Αναγνωστόπουλος, G. Stamatoyannopoulos, Ε. Γιαννάκη

Ενδιαφέρουσες περιπτώσεις 25 **Πλεγματοειδές νευροΐνωμα ποδοκνημικής άρθρωσης σε επτάχρονο αγόρι: Περιγραφή περίπτωσης**
Ι. Πατουλιάς, Ε. Παπακρίβου, Δ. Πατουλιάς, Μ.Σ. Καλογήρου, Ε. Ραχμάνη

30 **Φλεγμαίνουσα σκωληκοειδής απόφυση σε υπόβαθρο ατελούς non rotation**
Ι. Πατουλιάς, Ε. Παπακρίβου, Δ. Πατουλιάς, Ε. Ραχμάνη, Θ. Φειδάντσης

Helliniki Iatriki

Volume 80 • No 3-4
July – December 2014

Contents

Brief review 5 **Hypothalamic hamartomas and precocious puberty**
O. Vampertzi, T. Vavilis

Investigative paper 11 **Genetic correction of hematopoietic stem cells from patients with thalassemia and engraftment kinetics after xenotransplantation: Preclinical evaluation in view of a gene therapy clinical trial**
G. Karponi, P. Papayanni, C. Werner Lederer, N. Psatha, N. Zogas, F. Zervou, I. Rivière, A. Anagnostopoulos, G. Stamatoyannopoulos E. Yannaki

Case reports 25 **Plexiform neurofibroma in a 7-year old boy: a case report**
I. Patoulias, E. Papakrivou, D. Patoulias, M.S. Kalogirou, E. Rachmani

30 **Left sided appendix inflammation due to non rotation: Report of two cases**
I. Patoulias, E. Papakrivou, D. Patoulias, E. Rachmani, T. Feidantsis

Ελληνική Ιατρική 2014, 80, 3-4: 5-10

ΕΝΗΜΕΡΩΤΙΚΟ ΑΡΘΡΟ

Υποθαλαμικά αμαρτώματα και πρώϊμη ήβη

Όλγα Βαμπερτζή, Θεοφάνης Βαβίλης

Εργαστήριο Φυσιολογίας, Ιατρική σχολή ΑΠΘ, Θεσσαλονίκη

Περίληψη. Πρώϊμη ήβη θεωρείται η ήβη που εμφανίζεται πριν τα 8 χρόνια στα κορίτσια και πριν τα 9-9,5, στα αγόρια. Η πρώϊμη ήβη διακρίνεται σε κεντρική και περιφερική. Μια από τις αιτίες που μπορεί να προκαλέσει κεντρική πρώϊμη ήβη είναι τα υποθαλαμικά αμαρτώματα. Πρόκειται για συγγενείς μη νεοπλασματικές δυσπλασίες. Αυτές οι δυσπλασίες δρουν ως "επικουρικοί υποθάλαμοι", οι οποίοι είναι ικανοί να διεγείρουν τον άξονα υποθάλαμος-υπόφυση-γονάδες. Αν τεθεί κλινική υποψία για πρώϊμη ήβη η διάγνωσή της βασίζεται τόσο σε εργαστηριακό έλεγχο με δοκιμασία χορήγησης της εκλυτικής των γοναδοτροπινών ορμόνης (GnRH), όσο και σε απεικονιστικό έλεγχο είτε με αξονική τομογραφία (CT) είτε με μαγνητική τομογραφία (MRI). Τέλος, η θεραπεία τους βασίζεται σε φαρμακευτική αντιμετώπιση με GnRH ανάλογα. Σε σπάνιες μόνο περιπτώσεις συνιστάται χειρουργική προσέγγιση. Τα υποθαλαμικά αμαρτώματα δεν είναι τόσο σπάνια, όπως φανταζόμασταν παλαιότερα, γιαυτό κάθε κλινικός γιατρός που αντιμετωπίζει περιστατικό πρώϊμης ήβης, ειδικά σε βρέφη ή νήπια, πρέπει να τα λαμβάνει υπόψιν.
Ελλην Ιατρ 2014, 80: 5 - 10.

ΕΙΣΑΓΩΓΗ

Εφηβεία ή ήβη είναι η χρονική περίοδος κατά την οποία αναπτύσσονται τα δευτερογενή χαρακτηριστικά του φύλου και αποκτάται η δυνατότητα αναπαραγωγής. Οι φυσικές μεταβολές που συντελούνται στην περίοδο αυτή, είναι αποτέλεσμα της ωρίμανσης του υποθαλάμου, της διέγερσης των οργάνων του αναπαραγωγικού συστήματος και της έκκρισης των στεροειδών ορμονών. Στα αγόρια η ήβη εμφανίζεται στα 9,5-13,5 χρόνια, ενώ στα κορίτσια στα 8-13 χρόνια με τα δευτερογενή χαρακτηριστικά του φύλου να γίνονται εμφανή το νωρίτερο στην ηλικία των 10 ετών[1].

Ως πρώϊμη ήβη θεωρείται η ήβη που εμφανίζεται πριν τα 8 χρόνια στα κορίτσια και πριν τα 9-9,5 χρόνια στα αγόρια[2]. Σχετικά πρόσφατα τα όρια αυτά κατήλθαν στα 6 χρόνια για τα κορίτσια της μαύρης φυλής και στα 7 για εκείνα της καυκάσιας ή ασιατικής φυλής, ενώ για τα αγόρια δεν υπάρχουν μεταβολές[3].

Η πρώϊμη ήβη διακρίνεται σε α) κεντρική ή αληθή ή εξαρτώμενη από την GnRH και β) περιφερική ή ψευδή ή ανεξάρτητη της GnRH[4].

Η κεντρική ή αληθής πρώϊμη ήβη προκαλείται από υποθαλαμικά νεοπλάσματα (συνήθως αμαρτώματα), συγγενείς διαμαρτίες, διηθητικές εξεργασίες (ιστιοκύττωση τύπου Langerhans cells), μετά από ακτινοβολία, τραύμα, ή μπορεί, που είναι και το πλέον σύνηθες, να είναι ιδιοπαθής[1].

Η περιφερική ή ψευδής πρώϊμη ήβη προκαλείται από νεοπλάσματα που εκκρίνουν γοναδοτροπίνες (έκτοπο γερμίνωμα, χοριοκαρκίνωμα, τεράτωμα, ηπατοβλάστωμα, υποφυσιακά αδενώματα), νεοπλάσματα γονάδων (κοκκιοκυτταρικοί όγκοι, όγκοι γεννητικής ταινίας, αρρενοβλάστωμα, τεράτωμα), συγγενή υπερπλασία των επινεφριδίων, επινεφριδιακά νεοπλάσματα (αδένωμα, καρκίνωμα), αυτοάνοση υπερέκκριση των γονάδων (κύστεις, σύνδρομο McCune-Albright) και ιατρογενή απορρόφηση οιστρογόνων ή ανδρογόνων[1].

Σκοπός της ανασκοπικής αυτής εργασίας είναι η αναφορά των κυριοτέρων συγχρόνων βιβλιογραφικών δεδομένων, όσον αφορά σε επιδημιολο-

γικά χαρακτηριστικά, παθογένεση-παθοφυσιολογία και θεραπευτική αντιμετώπιση της πρώϊμης ήβης που οφείλεται σε υποθαλαμικό αμάρτωμα.

ΑΜΑΡΤΩΜΑΤΑ

Ορισμός - Ταξινόμηση

Ως αμαρτώματα ορίζονται συγγενείς μη νεοπλασματικές δυσπλασίες που αποτελούνται από συλλογή νευρογλοιακών κυττάρων, νευρώνων και έκτοπης φαιάς ουσίας. Εντοπίζονται στο φαιό φύμα του υποθαλάμου ή στο έδαφος της 3ης κοιλίας[5]. Δημιουργούνται κατά την διάρκεια της εμβρυογένεσης, συνήθως μεταξύ της 33ης εως 41ης ημέρας της κύησης. Οι διαστάσεις των συγγενών αυτών δυσπλασιών ποικίλλουν από 1 έως 3 cm σε διάμετρο. Εκτιμάται πως η συχνότητα είναι 1/1.000.000 άτομα[6]. Τα τελευταία χρόνια αυξάνουν οι αναφορές, ως αποτέλεσμα των πλεονεκτημάτων του ελέγχου με MRI. Ο όρος αμάρτωμα προέρχεται από την ελληνική λέξη «αμαρτία», που σημαίνει σφάλμα.

Αρκετές ταξινομήσεις έχουν προταθεί για την περιγραφή των υποθαλαμικών αμαρτωμάτων βασιζόμενες στα ανατομικά χαρακτηριστικά στην νευροαπεικόνιση. Οι Boyko και συνεργάτες, το 1991, διαχώρισαν τα υποθαλαμικά αμαρτώματα σε δύο τύπους: 1) τα έμμισχα, τα οποία είναι πιθανότερο να συνδυάζονται κλινικώς με πρώϊμη ήβη και 2) τα άμισχα, τα οποία χαρακτηρίζονται συνήθως από γελαστική επιληψία και διανοητικά προβλήματα. Όσον αφορά στην συμπτωματολογία, αυτή σχετίζεται με το μέγεθός τους (υποθαλαμικά αμαρτώματα με διάμετρο <1 cm συνήθως προκαλούν πρώϊμη ήβη, ενώ, αντίθετα, όταν έχουν διάμετρο >1 cm προκαλούν γελαστική επιληψία[7].

Το 1993 οι Mahachoklertwattana και συν. ταξινόμησαν τα υποθαλαμικά αμαρτώματα σε μεγάλα (≥10 mm) και μικρά (<10 mm). Τα μεγάλα, σύμφωνα με τους συγγραφείς, συνδέονται συχνότερα με επιληψία[8].

Το 1994 οι Valdueza και συν. ταξινόμησαν τα υποθαλαμικά αμαρτώματα σε δύο τύπους με τέσσερις υποτύπους (I-IV) ανάλογα με το μέγεθος, την ανατομική τους θέση και την δομική αποδιοργάνωση του υποθαλάμου[9].

Το 1999 οι Arita και συνεργάτες διαχώρισαν τα υποθαλαμικά αμαρτώματα σε ενδοϋποθαλαμικά και παραϋποθαλαμικά και τα συσχέτισαν με μη ελεγχόμενες επιληπτικές κρίσεις και εμφάνιση πρώϊμης ήβης, αντίστοιχα[10].

Οι Delande και Fohlen, το 2003, ταξινόμησαν τα υποθαλαμικά αμαρτώματα σε τέσσερις τύπους ανάλογα με την ανατομική τους θέση και την χειρουργική προσέγγιση (11).

Οι Choi και συν., το 2004, πρότειναν τέσσερις τύπους (I-IV) με βάση τη σχέση των υποθαλαμικών αμαρτωμάτων με το έδαφος της τρίτης κοιλίας[12].

Οι Regis και συν., την ίδια χρονιά, πρότειναν έξι τύπους ανάλογα με την σχέση του όγκου με τον μεσοσκελιαίο βόθρο[13].

Τέλος, το 2014, οι Li και συν. πρότειναν τέσσερις τύπους (I-IV) ανάλογα με τα MRI ευρήματα και πρότειναν την αντιμετώπισή τους ανάλογα[14].

Επιδημιολογία

Η επίπτωση του υποθαλαμικού αμαρτώματος στο γενικό πληθυσμό δεν είναι επακριβώς γνωστή, μια και το υποθαλαμικό αμάρτωμα αρκετές φορές είναι ασυμπτωματικό[15]. Πιο ειδικά, όσον αφορά στην επίπτωση σε παιδιά με πρώϊμη ήβη, αναφέρονται διάφορα νούμερα. Σε περιπτώσεις παιδιών με πρώϊμη ήβη αναφέρεται επίπτωση 10-58%[7,16-18]. Στο ηλικιακό φάσμα 1-3έτη αναφέρεται επίπτωση ιδιαίτερη υψηλή (75%)[19], ενώ στο σύνδρομο πρώϊμη ήβη - υποθαλαμικό αμάρτωμα - γελαστική επιληψία - διανοητική καθυστέρηση αναφέρεται επιπολασμός 1/50.000-1/100.000[19]. Τέλος, όσον αφορά στον επιπολασμό των υποθαλαμικών αμαρτωμάτων στην κεντρική πρώϊμη ήβη, λαμβανομένου υπόψιν του φύλου, αυτός είναι χαμηλότερος στα κορίτσια (8-33%) σε σύγκριση με τα αγόρια (40-90%)[20].

Παθοφυσιολογία

Η εμφάνιση της ήβης βρίσκεται κάτω από τον έλεγχο του άξονα υποθάλαμος - υπόφυση - γονάδες. Κατά την έναρξη της εφηβείας ξεκινά η κατά ώσεις απελευθέρωση της GnRH από τον υποθάλαμο. Η GnRH, με την σειρά της, οδηγεί σε αύξηση της απελευθέρωσης της ωοθυλακιοτρόπου ορμόνης (FSH) και της ωχρινοτόπου (LH). Η FSH προκαλεί την ανάπτυξη των ωοθυλακίων και την σπερματογένεση στον άνδρα, ενώ η LH περαιτέρω ωρίμανση και ρήξη των ωοθυλακίων και την παραγωγή τεστοστερόνης στους όρχεις αντίστοιχα.

Όσον αφορά στην παθοφυσιολογία της εμφάνισης πρώϊμης ήβης, που οφείλεται σε υποθαλαμικό αμάρτωμα, η επικρατούσα άποψη είναι ότι τα

αμαρτώματα λειτουργούν ως «επικουρικοί υποθάλαμοι»[5,21]. Αυτοί οι επικουρικοί υποθάλαμοι έχουν την ικανότητα να διεγείρουν τον γεννητικό ενδοκρινικό άξονα ή να επηρεάζουν ανασταλτικούς παράγοντες, υπεύθυνους για την καταστολή του άξονα κατά την διάρκεια της παιδικής ηλικίας[5,21]. Στις περισσότερες μελέτες αναφέρεται έκφραση παραγόντων, όπως της GnRH, στα υποθαλαμικά αμαρτώματα με αποτέλεσμα ευαισθητοποίηση του γεννητικού άξονα[22-25], ενώ υπάρχουν και εργασίες, περιορισμένες σε αριθμό, στις οποίες δεν διαπιστώθηκε έκφραση της GnRH σε ασθενείς με υποθαλαμικό αμάρτωμα – γελαστική επιληψία[9] ή υπήρχε έκφραση άλλου παράγοντα και συγκεκριμένα του αυξητικού παράγοντα TGFα[26]. Σύμφωνα με τις τελευταίες δύο εργασίες μπορεί να υποστηριχθεί ότι η παθοφυσιολογία της πρώϊμης ήβης σε περιπτώσεις υποθαλαμικού αμαρτώματος βασίζεται στην έκκριση μορίων, τα οποία έχουν την ικανότητα να διεγείρουν τον γεννητικό άξονα, αλλά διαφορετικοί παράγοντες μπορεί να είναι υπεύθυνοι για την δράση αυτή στα διάφορα περιστατικά.

Ιδιαίτερο ενδιαφέρον, από απόψη παθοφυσιολογίας, παρουσιάζουν οι παρατηρήσεις των Yee-Ming Chan και συν. σε μια σχετικά πρόσφατη εργασία[27]. Σύμφωνα με αυτούς τους συγγραφείς:

α. Η ανατομική θέση των υποθαλαμικών αμαρτωμάτων εμπλέκεται στην εμφάνιση της κεντρικής πρώϊμης ήβης. Πιο συγκεκριμένα, η επαφή των αμαρτωμάτων με το φαιό φύμα του υποθαλάμου συνδέεται καθοριστικά με κεντρική πρώϊμη ήβη. Όσον αφορά δε στο μέγεθος των αμαρτωμάτων, αυτό δεν αποτελεί υποχρεωτική παράμετρο στην σχέση αμάρτωμα-πρώϊμη ήβη, ίσως όμως σχετίζεται με την εμφάνιση ή όχι γελαστικών σπασμών. Ήδη από τη δεκαετία του ’90 είχε παρατηρηθεί ότι ασθενείς με αμάρτωμα <10 mm δεν παρουσίαζαν γελαστικούς σπασμούς αλλά, ίσως συχνά, πρώϊμη ήβη, ενώ, αντίθετα, σε ασθενείς με αμάρτωμα >25 mm εμφανίζονταν πάντοτε γελαστικοί σπασμοί[8].

β. Η παρουσία έκφρασης των GnRH, TGFa και του υποδοχέα της GnRH δεν αποκλείει την απουσία πρώϊμης ήβης.

γ. Σε άτομα με πρώϊμη ήβη και υποθαλαμικό αμάρτωμα διαπιστούται περιορισμένη έκφραση του KISS1, ενός γονιδίου που κωδικοποιεί τις κισπεπτίνες, οι οποίες είναι ισχυροί διεγέρτες της έκλυσης GnRH και οι οποίες κισπεπτίνες εκφράζονται στην φυσιολογική ήβη μέσω της GPR54, που ονομάζεται και KISS1R. Θα πρέπει να σημειωθεί, όμως, ότι πρώϊμη έκφραση του KISS1 ή της GPR54 δεν προκαλεί υποχρεωτικά πρώϊμη ήβη.

δ. Σε άτομα με κεντρική πρώϊμη ήβη μπορεί να υπάρχει αυξημένη έκφραση του γονιδίου GRM1A, το οποίο κωδικοποιεί την α-ισομορφή των μεταβοτροπικών υποδοχέων του γλουταμινικού mGLuR1a.

Ιδιαίτερο ενδιαφέρον έχει η παρατήρηση των Parent και συν.[28] ότι μετά από φαινομενικά ολική χειρουργική εξαίρεση του υποθαλαμικού αμαρτώματος η κεντρική πρώϊμη ήβη μπορεί να επιμείνει ή, ακόμα, να εμφανιστεί, για πρώτη φορά, μετά την επέμβαση. Το γεγονός αυτό θα μπορούσε να αποδοθεί σε διαταραχή ανασταλτικών μηχανισμών του άξονα καθώς και σε μετατραυματική ενεργοποίηση γλοιοκυττάρων, τα οποία έχουν την ικανότητα να παράγουν TGFa, ο οποίος παράγοντας ενεργοποιεί την έκφραση της GnRH.

Τέλος, τα τελευταία χρόνια παρατηρήθηκε σχέση μεταξύ της κεντρικής πρώϊμης ήβης, που οφείλεται σε υποθαλαμικά αμαρτώματα, και των επιπέδων της μελατονίνης. Συγκεκριμένα, παρατηρήθηκε ότι σε ασθενείς με κεντρική πρώϊμη ήβη, οφειλόμενη σε υποθαλαμικό αμάρτωμα, τα επίπεδα της μελατονίνης είναι μειωμένα. Οι de Hollanda και συν. το 2011, σε πιλοτική μελέτη χώρισαν 99 κορίτσια σε τρεις ομάδες. Η πρώτη ομάδα αποτελούνταν από κορίτσια με πρώϊμη ήβη, η δεύτερη από κορίτσια σε προεφηβική ηλικία και η τρίτη από κορίτσια σε φυσιολογική ήβη. Τα πιο υψηλά επίπεδα μελατονίνης παρατηρήθηκαν στην δεύτερη ομάδα, που ακόμα δεν είχε εμφανίσει χαρακτηριστικά ήβης, τα δεύτερα υψηλότερα στην τρίτη ομάδα και τα χαμηλότερα επίπεδα στα κορίτσια με πρώϊμη ήβη. Επίσης, διαπιστώθηκε ότι υπήρχαν διαταραχές στην ποιότητα του ύπνου. Συγκεκριμένα, τα κορίτσια χωρίς σημεία εμφάνισης ήβης είχαν περισσότερο και καλύτερο ύπνο. Η μελέτη αυτή ανοίγει νέους δρόμους για τη διερεύνηση της παθογένεσης της πρώϊμης ήβης, που οφείλεται σε υποθαλαμικό αμάρτωμα, και την σχέση της με τη μελατονίνη[29].

Όπως φαίνεται από τη βιβλιογραφία, η παθοφυσιολογία των υποθαλαμικών αμαρτωμάτων και οι διεργασίες που οδηγούν στην εμφάνιση της κεντρικής πρώϊμης ήβης είναι ένα ερευνητικό πεδίο πρόσφορο για περαιτέρω μελέτη.

Διάγνωση

Η υποψία για να τεθεί το ερώτημα αν ο ασθενής πάσχει από υποθαλαμικό αμάρτωμα βασίζεται στην κλινική συμπτωματολογία. Τα υποθαλαμικά αμαρτώματα συνήθως συνοδεύονται από κεντρική πρώϊμη ήβη, γελαστική επιληψία, διανοητική καθυστέρηση και διαταραχές συμπεριφοράς, όπως επιθετική συμπεριφορά.

Η διάγνωση των υποθαλαμικών αμαρτωμάτων βασίζεται σε τρία σημεία:

1. Στην αξιολόγηση των δευτερογενών χαρακτηριστικών του φύλου κατά Tanner. Συγκεκριμένα, στα παιδιά με υποθαλαμικά αμαρτώματα η εμφάνιση της ήβης συμβαίνει σε πολύ μικρή ηλικία, συνήθως πριν την ηλικία των 4 ετών και πολλές φορές ακόμη και πριν την ηλικία των 2 ετών[30]. Παρατηρείται επιτάχυνση του ρυθμού αύξησης και της οστικής ωρίμανσης. Αποτέλεσμα αυτής της κατάστασης είναι τα παιδιά αυτά να είναι, αρχικά, ψηλά, αλλά, εάν δεν υποβληθούν στην κατάλληλη θεραπευτική αγωγή, να καταλήγουν κοντοί ενήλικες λόγω πρώϊμης σύγκλεισης των επιφύσεων[31].

2. Στην αξιολόγηση των ορμονικών ευρημάτων με gold standard την δοκιμασία GnRH κατά την οποία προσδιορίζονται τα επίπεδα των γοναδοτροπινών LH και FSH κατόπιν διέγερσης με χορήγηση GnRH, πριν αρχίσει η θεραπεία. Αυξημένη απελευθέρωση γοναδοτροπινών, κατά την δοκιμασία, σε επίπεδα από 5-8 mIU/L είναι ένδειξη κεντρικής πρώϊμης ήβης και μάλιστα, όπως τόνισαν οι Neele et al. με ειδικότητα 100% και cut off 6 mIU/L[32].

3. Στην απεικονιστική διερεύνηση, η οποία μπορεί να γίνει είτε με CT είτε με MRI. Στην CT το υποθαλαμικό αμάρτωμα εμφανίζεται ως ισόπυκνη ενισχυμένη μάζα κάτω από τον υποθάλαμο ή πολλές φορές προσκολλημένη στον υποθάλαμο μέσω ενός μίσχου. Όπως φαίνεται από τη διεθνή βιβλιογραφία, η MRI θεωρείται η μέθοδος επιλογής. Ο λόγος είναι η καλύτερη ευκρίνεια της μορφολογίας των βλαβών σε όλους του άξονες. Πιο συγκεκριμένα, στην T1 σταθμισμένη εικόνα το αμάρτωμα απεικονίζεται ως ισόπυκνη μάζα, ενώ στην T2 σταθμισμένη εικόνα ως υπέρπυκνη μάζα σε σύγκριση με την φαιά ουσία[33]. Φυσικά, πρέπει να τονισθεί ότι ένα από τα σημαντικά πλεονεκτήματα της MRI έναντι της CT είναι αποφυγή της έκθεσης του μικρού ασθενή σε ακτίνες X.

Η MRI παρουσιάζει μεγαλύτερη ευαισθησία ακόμη και για μικρού μεγέθους αμαρτώματα και προτιμάται και στη παρακολούθηση (follow up) των ασθενών. Ήδη, από τη δεκαετία του '90 και στη συνέχεια, με πολλές δημοσιεύσεις έχει καταδειχθεί η υπεροχή της MRI έναντι της CT στη διάγνωση του υποθαλαμικού αμαρτώματος[34,35].

Θεραπεία

Θεραπεία πρώτης εκλογής για την αντιμετώπιση πρώϊμης ήβης - υποθαλαμικού αμαρτώματος θεωρείται η χορήγηση GnRH αναλόγων[36]. Το σκεπτικό της χορήγησης GnRH αναλόγων είναι ότι από άποψη ορμονική τα υποθαλαμικά αμαρτώματα θεωρούνται «επικουρικοί υποθάλαμοι» με έκτοπη παραγωγή GnRH[5,21,23]. Η χορήγηση αναλόγων (μηνός ή τριμήνου) προκαλεί μειορρύθμιση των υποδοχέων της GnRH μέσω εσωτερίκευσης των υποδοχέων. Έτσι, μετά από μία μικρή περίοδο (2 εβδομάδες περίπου) κατά την οποία παρατηρείται αύξηση της παραγωγής των γοναδοτροπινών (flair up), παρατηρείται εξεσημασμένη μείωση της έκκρισης των γοναδοτροπινών (down regulation), δηλ. αναστρέψιμος υπογοναδοτροπικός υπογοναδισμός. Με τον τρόπο αυτό παραμποδίζεται η έναρξη της πρώϊμης ήβης ή σταματά σε περίπτωση που ήδη έχει αρχίσει[35]. Από τα πλέον συνήθη σκευάσματα GnRH αναλόγων είναι η leuprolide acetate[36] ή goserelin (β) και η triptorelain[20]. Οι ανεπιθύμητες ενέργειες των σκευασμάτων αυτών είναι ελάχιστες και πάντως όχι σοβαρές.

Η φαρμακευτική αντιμετώπιση των υποθαλαμικών αμαρτωμάτων είναι ιδιαίτερα αποτελεσματική. Χειρουργική αντιμετώπιση συνιστάται μόνο σε περιπτώσεις με υποτροπιάζοντες γελαστικούς σπασμούς καθώς και σε περιπτώσεις υδροκεφαλίας, προοδευτικά επιδεινούμενων νευρολογικών ευρημάτων, καθώς και σε περιπτώσεις που η μάζα του υποθαλαμικού αμαρτώματος παρουσιάζει συνεχή αύξηση με αποτέλεσμα πίεση γειτονικών ανατομικών περιοχών του εγκεφάλου[36]. Οι πλέον συχνά χρησιμοποιούμενες χειρουργικές προσεγγίσεις είναι η υποκροταφική και η πτεριονική[33,37,38]. Σπανιότερα χρησιμοποιείται η διαμεσωλοβιακή οδός ιδίως σε έσω-υποθαλαμικά ή άμισχα αμαρτώματα, στα οποία η ολική χειρουργική εξαίρεση είναι ιδιαίτερα δύσκολη μέσω άλλης οδού[39].

Τέλος, από τις αρχές του 2000 χρησιμοποιείται η Gamma-Knife ραδιοχειρουργική μέθοδος[40]. Η μέθοδος αυτή χρησιμοποιείται σε περιπτώσεις με έντονα νευρολογικά προβλήματα και διαταραχές καθώς και σε περιπτώσεις με ανεξέλεγκτους γελαστικούς σπασμούς. Η μέθοδος αυτή δεν απαιτεί νο-

σηλεία. Ο ασθενής είναι περιπατητικός και μπορεί να επανέλθει στις συνήθεις δραστηριότητες την ίδια μέρα. Το μειονέκτημά της είναι το υψηλό κόστος.

Ιδιαίτερο ενδιαφέρον παρουσιάζει η μελέτη των Feuillan και συν.[41], στην οποία χορηγήθηκαν GnRH-ανάλογα σε παιδιά με υποθαλαμικό αμάρτωμα και τα οποία παρακολουθήθηκαν για πέντε χρόνια. Στα αγόρια παρατηρήθηκε ότι μετά τη διακοπή της φαρμακευτικής αγωγής το μέγεθος των όρχεων παρέμενε εντός των φυσιολογικών ορίων, σε περιπτώσεις με γελαστικούς σπασμούς αυτοί δεν επανεμφανίστηκαν, ενώ ο κίνδυνος εμφάνισης παχυσαρκίας ήταν παρόμοιος με εκείνον των αγοριών με φυσιολογική ήβη. Στα κορίτσια τα πράγματα ήταν πιο πολύπλοκα. Σε εκείνα που είχαν παρουσιάσει πρώϊμη ήβη οφειλόμενη σε υποθαλαμικό αμάρτωμα και στα οποία χορηγήθηκαν GnRG-ανάλογα, η πιθανότητα να εμφανίσουν διαταραχές του κύκλου αργότερα καθώς και αυξημένο δείκτη μάζας σώματος, ήταν μεγαλύτερη σε σύγκριση με τα κορίτσια με ιδιοπαθή πρώϊμη ήβη και στα οποία χορηγήθηκε η ίδια αγωγή. Το στοιχείο αυτό, κατά τους συγγραφείς, πιθανόν να σχετίζεται με προβλήματα αναπαραγωγής αργότερα.

Συμπερασματικά, και σύμφωνα με τα νέα βιβλιογραφικά δεδομένα η συχνότητα διάγνωσης αμαρτώματος-πρώϊμης ήβης φαίνεται να έχει αυξηθεί (αυτό θα μπορούσε να αποδοθεί στην ευρεία πλέον εφαρμογή της MRI), ενώ έχουν προταθεί νέες τροποποιημένες ταξινομήσεις των αμαρτωμάτων, στηριζόμενες στα νευροαπεικονιστικά ευρήματα με MRI (και βάσει αυτών, οδηγίες για την χειρουργική αντιμετώπιση). Επίσης, προστέθηκαν νέα στοιχεία όσον αφορά στην παθογένεση - παθοφυσιολογία των αμαρτωμάτων - πρώϊμης ήβης και πιο συγκεκριμένα στο ρόλο της μελατονίνης. Τα στοιχεία αυτά έχουν διευρύνει πάρα πολύ το ερευνητικό πεδίο. Τέλος, η χρήση Gamma-knife με τα πλεονεκτήματα που έχει, τόσο στην εύκολη εφαρμογή όσο και στην άμεση μετεγχειρητική πορεία, είναι μια μέθοδος ιδιαίτερα ικανοποιητική σε ειδικές περιπτώσεις.

ABSTRACT

***Vampertzi O, Vavilis T.* Hypothalamic hamartomas and precocious puberty.** *Hell Iatr 2014; 80: 5-10.*

Precocious puberty is defined as the pathological appearance of puberty that appears before the age of 8 years in girls, and 9-9.5 in boys. It is distinguised in central precocious puberty and peripheral puberty. One of the propable causes of central precocious puberty are hypothalamic hamartomas, which are benign congenital dysplasias. Hypothalamic hamartomas can act as "ectopic hypothalami" that can stimulate the hypothalamus-pituitary-gonadal axis. If clinical suspicion of precocious puberty arises, the diagnosis is based in laboratory tests utilizing GnRH triggering gonadotropin release and imaging technologies, such as CT scan and MRI. The therapy is based in pharmaceutical intervention using GnRH analogues and, in rare cases, surgical intervention. Hypothalamic harmatomas are not as rare as previously believed, so every clinical doctor suspecting precocious puberty, especially in infants and toddlers, should not rule them out prematurely.

ΒΙΒΛΙΟΓΡΑΦΙΑ

1. *Rebar RW*. Puberty in Novak's Gynecology, Philadelphia, PA, Lippincott Williams 14th ed. 2007: 991-1034.
2. *Boepple, PA, Crowley, WF Jr*. Precocious puberty. In: Adashi, EY, Rock, JA, Rosenwaks, (eds) Reproductive Endocrinology, Surgery, and Technology. Philadelphia: Lippincott-Raven; 1996: 989.
3. *Chumlea WC, Schubert CM, Roche AF, Kulin HE, Lee PA, Himes JH, et al*. Age at menarche and racial comparisons in US girls. Pediatrics 2003; 111: 110-3.
4. *Eugster EA*. Peripheral precocious puberty: causes and current management. Horm Res 2009; 71: 64-7.
5. *Arita K, Kurisu K, Kiura Y, Lida K, Otsubo H*. Hypothalamic hamartoma. Neurol Med Chir 2005; 45: 221-31.
6. *Yamada S, Sano T*. Neuropathology of the hypothalamus; in Barrow DL, Selman W (eds): Neuroendocrinology. Baltimore, Williams & Wilkins, 1992: 259-78.
7. *Boyko OB, Curnes JT, Oakes WJ, Burger PC*. Hamartomas of the tuber cinereum: CT, MRI, and pathologic findings. Am J Neuroradiol 1991; 12: 309-14.
8. *Mahachoklertwattana P, Kaplan SL, Grumbach MM*. The luteinizing hormone-releasing hormone-secreting hypothalamic hamartoma is a congenital malformation: natural history. J Clin Endocrinol Metab 1993; 77: 118-24.
9. *Valdueza JM, Cristante L, Dammann O, Bentele K, Vortmeyer A, Saeger W, et al*. Hypothalamic hamartoma: with special reference to gelastic epilepsy and surgery. Neurosurgery 1994; 34: 948-58.
10. *Arita K, Ikawa F, Kurisu K, et al*. The relationship between magnetic resonance imaging findings and clinical manifestations of hypothalamic hamartoma. J Neurosurg 1999; 91: 212-20.
11. *Delalande O, Fohlen M*. Disconnecting surgical treatment of hypothalamic hamartoma in children and adults with refractory epilepsy and proposal of a new classification. Neurol Med Chir (Tokyo) 2003; 43: 61-8.
12. *Choi JU, Yang KH, Kim TG, et al*. Endoscopic disconnection for hypothalamic hamartoma with intractable seizure. Report of four cases. J Neurosurg 2004; 100: 506-11.

13. *Régis J, Hayashi M, Eupierre LP, et al*. Gamma knife surgery for epilepsy related to hypothalamic hamartomas. Acta Neurochir (Suppl) 2004; 91: 33-50.

14. *Li CD, Luo SQ, Tang J, Jia G, Ma ZY, Zhang YQ*. Classification of hypothalamic hamartoma and prognostic factors for surgical outcome. Acta Neurol Scand 2014; 130: 18-26.

15. *Partsch CJ, Sippell WG*. Pathogenesis and epidemiology of precocious puberty. Effects of exogenous oestrogens. Hum Reprod Update 2001; 7: 292-302.

16. *Lyon AJ, De Bruyn R, Grant DB*. Isosexual precocious puberty in girls. Acta Paediatr Scand 1985; 74: 950-5.

17. *Kornreich L, Horev G, Blaser S, et al*. Central precocious puberty: evaluation by neuroimaging. Pediatr Radiol 1995; 25: 7-11.

18. *Partsch C-J, Peter M, Brand M, et al.* Treatment of progressivecentral precocious puberty with leuprorelin depot. Monatssch Kinderheilkd 1999; 147: 638-47.

19. *Berkovic SF, Andermann F, Melanson D, Ethier RE, Feindel W, Gloor P*. Hypothalamic hamartoma and ictal laughter: evolution of a characteristic epileptic syndrome and diagnostic value of magnetic resonance imaging. Ann Neurol 1988; 23: 429-39.

20. *Kotwal N, Yanamandra U, Menon AS, Nair V.* Central precocious puberty due to hypothalamic hamartoma in a six-month-old infant girl. Indian J Endocrinol Metab 2012; 16: 627-30.

21. *Grumbach MM, Styne DM*. Puberty: ontogeny, neuroendocrinology, physiology, and disorders. In: Kronenberg HM, Melmed S, Polonsky KS, Larsen PR, (eds) Williams Textbook of Endocrinology, ed 11. Philadelphia: Saunders Elsevier; 2008: 969-1166.

22. *Hochman HI, Judge DM, Reichlin S*. Precocious puberty and hypothalamic hamartoma. Pediatrics 1981; 67: 236-44.

23. *Culler FL, James HE, Simon ML, Jones KL*. Identification of gonadotropin-releasing hormone in neurons of a hypothalamic hamartoma in a boy with precocious puberty. Neurosurgery 1985; 17: 408-12.

24. *Inoue HK, Kanazawa H, Kohga H, et al*. Hypothalamic hamartoma: anatomic, immunohistochemical and ultrastructural features. Noshuyo Byori 1995; 12: 45-51.

25. *Judge DM, Kulin HE, Page R, Santen R, Trapukdi S*. Hypothalamic hamartoma: a source of luteinizing-hormone-releasing factor in precocious puberty. N Engl J Med 1977; 296: 7-10.

26. *Jung H, Carmel P, Schwartz MS, et al*. Some hypothalamic hamartomas contain transforming growth factor α, a puberty-inducing growth factor, but not luteinizing hormone-releasing hormone neurons. J Clin Endocrinol Metab 1999; 84: 4695-701.

27. *Chan Y-M, Fenoglio-Simeone KA, Paraschos S, et al*. Central precocious puberty due to hypothalamic hamartomas correlates with anatomic features but not with expression of GnRH, TGFα, or KISS1. Horm Res Paediatr 2010; 73: 312-9.

28. *Parent AS, Matagne V, Westphal M, Heger S, Ojeda S, Jung H*. Gene expression profiling of hypothalamic hamartomas: a search for genes associated with central precocious puberty. Horm Res 2008; 69: 114-23.

29. *de Holanda FS, Tufik S, Bignotto M, Maganhin CG, Vieira LH, Baracat EC.* Evaluation of melatonin on the precocious puberty: a pilot study. Gynecol Endocrinol 2011; 27: 519-23.

30. *Colaco MP, Desai MP, Choksi CS, Shah KN, Mehta RU*. Hypothalamic hamartomas and precocious puberty. Indian J Pediatr 1993; 60: 445-50.

31. *Lazar L, Phillip M*. Pubertal disorders and bone maturation.Endocrinol Metab Clin North Am 2012; 41: 805-25.

32. *Neely EK, Wilson DM, Lee PA, Stene M, Hintz RL.* Spontaneous serum gonadotropin concentrations in the evaluation of precocious puberty. J Pediatr 1995; 127: 47-52.

33. *Albright AL, Lee PA*. Neurosurgical treatment of hypothalamic hamartomas causing precocious puberty. J Neurosurg 1993; 78: 77-82.

34. *Burton EM, Ball WS Jr, Crone K, Dolan LM*. Hamartoma of the tuber cinereum: a comparison of MR and CT findings in four cases. Am J Neuroradiol 1989; 10: 497-501.

35. *Booth TN, Timmons C, Shapiro K, Rollins NK*. Pre- and postnatal MR imaging of hypothalamic hamartomas associated with arachnoid cysts. Am J Neuroradiol 2004; 25: 1283-5.

36. *de Brito VN, Latronico AC, Arnhold IJ, et al*. Treatment of gonadotropin dependent precocious puberty due to hypothalamic hamartoma with gonadotropin releasing hormone agonist depot. Arch Dis Child 1999; 80: 231-4.

37. *Stewart L, Steinbok P, Daaboul J*. Role of surgical resection in the treatment of hypothalamic hamartomas causing precocious puberty. Report of six cases. J Neurosurg 1998; 88: 340-45.

38. *Luo S, Li C, Ma Z, Zhang Y, Jia G, Cheng Y*. Microsurgical treatment for hypothalamic hamartoma in children with precocious puberty. Surg Neurol 2002; 57: 356-62.

39. *Rosenfeld JV, Harvey AS, Wrennall J, Zacharian M, Berkovic SF*. Transcallosal resection of hypothalamic hamartomas, with control of seizures, in children with gelastic epilepsy. Neurosurgery 2001; 48: 108-18.

40. *Unger F, Schrottner O, Feichtinger M, Bone G, Haselsberger K, Sutter B*. Stereotactic radiosurgery for hypothalamic hamartomas. Acta Neurochir (Suppl) 2002; 84: 57-63.

41. *Feuillan PP, Jones JV, Barnes KM, Oerter-Klein K, Cutler GB Jr*. Boys with precocious puberty due to hypothalamic hamartoma: reproductive axis after discontinuation of gonadotropin-releasing hormone analog therapy. J Clin Endocrinol Metab 2000; 85: 4036-8.

Αλληλογραφία:
Ι. Πατουλιάς
Μ. Αλεξάνδρου 3-Β, Πεύκα
570 10 Θεσσαλονίκη
e-mail: patouliasjohn@gmail.com

Corresponding author:
I. Patoulias
M. Alexandrou 3-B Str.
570 10 Pefka, Thessaloniki
Greece

Ελληνική Ιατρική 2014, 80, 3-4: 11-24

ΕΡΕΥΝΗΤΙΚΗ ΕΡΓΑΣΙΑ

Γενετική διόρθωση αρχέγονων αιμοποιητικών κυττάρων ασθενών με θαλασσαιμία και κινητική της εμφύτευσης μετά από ξενομεταμόσχευση: Προκλινική αξιολόγηση εν όψει κλινικής μελέτης γονιδιακής θεραπείας*

Γ. Καρπόνη[1], Π. Παπαγιάννη[1], C. Werner Lederer[2], Ν. Ψαθά[1], Ν. Ζώγας[1], Φ. Ζερβού[1], I. Rivière[3], Α. Αναγνωστόπουλος[1], G. Stamatoyannopoulos[4], Ε. Γιαννάκη[1]

[1] Μονάδα Γονιδιακής και Κυτταρικής Θεραπείας, Αιματολογική Κλινική-Μονάδα Μεταμόσχευσης Μυελού Οστών, Νοσοκομείο «Γ. Παπανικολάου», Θεσσαλονίκη, Ελλάδα
[2] Μοριακή Γενετική-Τμήμα Θαλασσαιμίας, Ινστιτούτο Νευρολογίας και Γενετικής, Λευκωσία, Κύπρος
[3] Cell Therapy and Cell Engineering Facility, Memorial Sloan-Kettering Cancer Center, New York, NY, USA
[4] Department of Medicine and Markey Molecular Medicine Center, University of Washington, Seattle, WA, USA

Περίληψη. Η γονιδιακή θεραπεία προβλέπεται να απαλλάξει τους πάσχοντες από β-θαλασσαιμία από την ανάγκη ισόβιων μεταγγίσεων/αποσιδήρωσης, με χρήση γενετικά διορθωμένων αυτόλογων αρχέγονων αιμοποιητικών κυττάρων (CD34+). Εν όψει κλινικής εφαρμογής της γονιδιακής θεραπείας, για να καθοριστεί η βέλτιστη πηγή μοσχεύματος για τη θαλασσαιμία, διενεργήθηκαν δύο κλινικές μελέτες κινητοποίησης CD34+ κυττάρων σε θαλασσαιμικούς ασθενείς και ελέγθηκε η επιδεκτικότητα στη γενετική διόρθωση και την ικανότητα εμφύτευσής τους. Σαράντα ασθενείς κινητοποιήθηκαν με διαφορετικούς παράγοντες: G-CSF, Υδροξυουρία+G-CSF, Plerixafor, Plerixafor+G-CSF. Τα κινητοποιημένα CD34+ κύτταρα διαμολύνθηκαν με λεντι-ιικό φορέα β-σφαιρίνης και συγκρίθηκαν ως προς τα ποσοστά γονιδιακής μεταφοράς, την κλωνογενή απόδοση, την έκφραση της β-σφαιρίνης και την ικανότητα εμφύτευσης μετά από ξενομεταμόσχευση σε IL2Rgamma^{null} ποντίκια υπό μερική μυελοκαταστολή. Ο συνδυασμός Plerixafor+G-CSF απέδωσε τον υψηλότερο αριθμό CD34+ κυττάρων ανά κυτταραφαίρεση, έναντι των υπολοίπων μεθόδων κινητοποίησης. Συνολικά, παρατηρήθηκε αποτελεσματική γονιδιακή μεταφορά στα κινητοποιημένα CD34+ κύτταρα και μεταστροφή του θαλασσαιμικού φαινοτύπου στην ετερόζυγη μορφή του. Δεν παρατηρήθηκαν διαφορές στην κλωνογενή ικανότητα μεταξύ των ομάδων κινητοποίησης. Τα Plerixafor-κινητοποιημένα κύτταρα παρουσίασαν τάση για υψηλότερα ποσοστά γονιδιακής μεταφοράς, ενώ τα Plerixafor+G-CSF-κινητοποιημένα κύτταρα απέδωσαν σημαντικά περισσότερη β-σφαιρίνη/ιικό αντίγραφο με σημαντικά μικρότερο αριθμό ιικών αντιγράφων/κύτταρο. In vivo, τα Plerixafor+G-CSF-κύτταρα επέδειξαν σημαντική υπεροχή πολυγραμμικής εμφύτευσης. Η γονιδιακή μεταφορά β-σφαιρίνης σε CD34+ κύτταρα θαλασσαιμικών ασθενών απέδωσε in vitro β-σφαιρίνη σε επίπεδα θεωρητικά ικανά να αποτρέψουν τις μεταγγίσεις. Ο σημαντικά αυξημένος αριθμός CD34+ κυττάρων που συλλέγονται με Plerixafor+G-CSF, η υψηλότερη έκφραση β-σφαιρίνης στα Plerixafor+G-CSF-κινητοποιημένα κύτταρα μέσω μικρότερου αριθμού ιικών αντιγράφων/κύτταρο και η υπεροχή εμφύτευσης μετά από μεταμόσχευση, συνολικά υποδηλώνουν ότι αποτελούν τη βέλτιστη πηγή μοσχεύματος για τη γονιδιακή θεραπεία της θαλασσαιμίας.
Ελλην Ιατρ 2014, 80: 11 - 24.

* Εργασία η οποία βραβεύθηκε με το 1ο βραβείο στο 29ο Βορειοελλαδικό Ιατρικό Συνέδριο, 27-29/3/2014.

ΕΙΣΑΓΩΓΗ

Η β-θαλασσαιμία είναι μια κληρονομική μορφή αναιμίας που χαρακτηρίζεται από τη μερική ή ολική απώλεια έκφρασης της β-αλυσίδας στο τετραμερές της ενήλικης αιμοσφαιρίνης[1]. Η μη αποδοτική ερυθροποίηση οδηγεί σε ενδοκυττάρια καθίζηση των α-σφαιρινικών αλυσίδων, οι οποίες αποτυγχάνουν να συζευχθούν με τις αντίστοιχες β-αλυσίδες, καταστρέφοντας τους ερυθροβλάστες πριν ακόμα εξέλθουν από τον μυελό των οστών, ενώ συχνά παρατηρούνται φαινόμενα εξω- και ενδοαγγειακής αιμόλυσης. Η λιγοστή εμβρυϊκή αιμοσφαιρίνη που συντίθεται, δεν επαρκεί για να αντισταθμίσει το έλλειμμα και κατά συνέπεια, αναπτύσσεται μια βαριάς μορφής αναιμία η οποία αποβαίνει θανατηφόρα εάν δεν αντιμετωπιστεί κατάλληλα[2,3].

Η μόνη διαθέσιμη ριζική θεραπεία είναι η αλλογενής μεταμόσχευση μυελού των οστών από συμβατό αδελφό δότη[4,5], η οποία όμως είναι διαθέσιμη μόνο στο 30% των ασθενών. Εναλλακτική πηγή μοσχεύματος με μικρότερη πιθανότητα επιτυχίας αποτελούν οι συμβατοί εθελοντές ή μη συμβατοί συγγενείς δότες, όπου ο κίνδυνος απόρριψης του μοσχεύματος ή εμφάνισης ανοσολογικών επιπλοκών αυξάνεται[6-9]. Οι επαναλαμβανόμενες μεταγγίσεις ως υποστηρικτικό μέσο αντιμετώπισης της νόσου και η επακόλουθη αιμοσιδήρωση, υποχρεώνουν τους ασθενείς σε χρόνια αποσιδήρωση[1-3], η οποία ωστόσο, δεν αποτρέπει πλήρως επιπλοκές από ζωτικά όργανα (καρδιακή ανεπάρκεια, ηπατική ίνωση)[10].

Η γονιδιακή θεραπεία, η οποία συνίσταται στην εισαγωγή του φυσιολογικού γονιδίου της β-σφαιρίνης στα αρχέγονα αιμοποιητικά κύτταρα του ασθενή (CD34+), αναμένεται να διορθώσει την ένδεια σε β-σφαιρίνη και να απαλλάξει τους ασθενείς από τις μεταγγίσεις. Επιπλέον, θα είναι διαθέσιμη σε όλους τους ασθενείς, προσδίδοντάς τους δυνητικά ισόβιο θεραπευτικό όφελος, χωρίς τη συνοδεία των ανοσολογικών επιπλοκών της αλλογενούς μεταμόσχευσης[11,12].

Προϋποθέσεις για την επιτυχή εφαρμογή γονιδιακής θεραπείας στη β-θαλασσαιμία, είναι η εύκολη πρόσβαση σε ένα πλούσιο σε CD34+ κύτταρα αιμοποιητικό μόσχευμα, επιδεκτικού στη γενετική διόρθωση και με υψηλή ικανότητα εμφύτευσης στον μυελό των οστών ύστερα από μεταμόσχευση. Το κινητοποιημένο περιφερικό αίμα, που προκύπτει από την αντιστρεπτή έξοδο των CD34+ κυττάρων από τον μυελό των οστών στην κυκλοφορία ύστερα από χορήγηση ειδικών παραγόντων (διαδικασία που καλείται «κινητοποίηση»), αποτελεί την προτιμώμενη πηγή αιμοποιητικού μοσχεύματος έναντι της συμβατικής λήψης μυελού των οστών, λόγω της υψηλότερης περιεκτικότητάς του σε CD34+ κύτταρα[13-15] και της μη επεμβατικής διαδικασίας συλλογής.

Ενόψει επερχόμενης μελέτης γονιδιακής μεταφοράς σε κλινικό επίπεδο, θελήσαμε να καθορίσουμε τη βέλτιστη πηγή μοσχεύματος για τη γονιδιακή θεραπεία της β-θαλασσαιμίας. Σε δύο κλινικές μελέτες, διερευνήσαμε την ασφάλεια και αποτελεσματικότητα της κινητοποίησης CD34+ κυττάρων, χρησιμοποιώντας στρατηγικές βασισμένες στον G-CSF (G-CSF±υδροξυουρία) ή στο Plerixafor (Plerixafor±G-CSF), σε ενήλικες με μείζονα β-θαλασσαιμία[16,17]. Καθώς τα διαφορετικώς κινητοποιημένα αιμοποιητικά μοσχεύματα, ενδέχεται όχι μόνο να έχουν ποικίλη περιεκτικότητα σε CD34+ κύτταρα, αλλά και διαφορετική επιδεκτικότητα στη γενετική διόρθωση και ικανότητα εμφύτευσης, στην παρούσα εργασία, πραγματοποιήσαμε συγκριτική μελέτη της αποτελεσματικότητας της γονιδιακής μεταφοράς *in vitro* και της εμφύτευσης σε μοντέλο ξενομεταμόσχευσης των κινητοποιημένων με διαφορετικές μεθόδους θαλασσαιμικών CD34+ κυττάρων.

ΥΛΙΚΟ ΚΑΙ ΜΕΘΟΔΟΙ

Κλινικές μελέτες-σχεδιασμός. Οι κλινικές μελέτες για τη διερεύνηση της ασφάλειας και της αποτελεσματικότητας της κινητοποίησης με G-CSF±υδροξυουρία (THAL001) και Plerixafor±G-CSF (THAL002), εγκρίθηκαν από το Επιστημονικό Συμβούλιο του Νοσοκομείου «Γ. Παπανικολάου», από το Θεσμικό Συμβούλιο Ελέγχου του Πανεπιστημίου της Washington (UW IRB), τον Εθνικό Οργανισμό Φαρμάκων (ΕΟΦ), την Εθνική Επιτροπή Δεοντολογίας (ΕΕΔ) και πραγματοποιήθηκαν στην Αιματολογική Κλινική-ΜΜΜΟ του Νοσοκομείου Παπανικολάου.

Τα κριτήρια εισαγωγής ή αποκλεισμού κατά την επιλογή ασθενών για συμμετοχή στις μελέτες THAL001 (n=23) και THAL002 (n=18) αναφέρονται αναλυτικά στον πίνακα 1. Οι ασθενείς έλαβαν για ένα μήνα ημερήσια αρχική δόση υδροξυουρίας (HU) 10 mg/kg από του στόματος, με προοδευτική κλιμάκωση έως 20-25 mg/kg. Ο G-CSF χορηγήθηκε υποδόρια σε δόση 10 μg/kg ημερησίως, για 4-7 ημέρες. Εξαιτίας της εμφάνισης πρώι-

Πίνακας 1. Κριτήρια επιλογής και αποκλεισμού κατά την επιλογή ασθενών στις μελέτες THAL001 και THAL002

Κριτήρια επιλογής
1) Διεγνωσμένη μείζονα β-θαλασσαιμία
2) Ηλικία 18-50 έτη
3) Karnofsky performance status ≥80%
4) Συμμόρφωση σε κανονικό πρόγραμμα μεταγγίσεων και αποσιδήρωσης
5) Ασθενείς με σπληνεκτομή ή ασθενείς με όγκο σπληνός <800 cm3 (V=0.523 × μήκος × πάχος × πλάτος, De Otorico I et al, 1999) (μόνο για τους συμμετέχοντες στη THAL001 και για τους ασθενείς που επανακινητοποιήθηκαν με Plerixafor+G-CSF στη THAL002)
6) Αρνητικό φορτίο ηπατίτιδας B ή C με PCR
7) Έλλειψη HLA-συμβατού αδελφού δότη και αποκλεισμός ή μη επιθυμία συμμετοχής σε πρόγραμμα αλλογενούς μεταμόσχευσης
8) Επαρκής αναπνευστική λειτουργία με DLCO>50%
9) Αρνητικό τεστ κυήσεως, εάν πρόκειται για γυναίκα
10) Κλάσμα εξώθησης αριστερής κοιλίας (LVEF) >45%
11) Σίδηρος ήπατος ≥1.7 msec και μυοκαρδίου ≥9 msec με T2*MRI
12) Δυνατότητα χορήγησης ενυπόγραφης συγκατάθεσης και επιθυμία ανταπόκρισης στις απαιτήσεις του πρωτοκόλλου καθόλη τη διάρκεια της μελέτης
Κριτήρια αποκλεισμού
1) Ιστορικό θρόμβωσης ή γνωστή θρομβοφιλία ή επιπρόσθετοι θρομβοφιλικοί παράγοντες
2) Συμπτωματική ιογενής, μικροβιακή ή μυκητιακή λοίμωξη
3) Κύηση ή γαλουχία
4) HIV θετικότητα
5) Ιστορικό κακοήθειας άλλης από τοπικό καρκίνο δέρματος ή άλλη συστηματική νόσος
6) Σπληνεκτομηθέντες ασθενείς με αριθμό αιμοπεταλίων >900x103/μl

μης υπερλευκοκυττάρωσης στον πρώτο ασθενή με σπληνεκτομή που κινητοποιήθηκε με G-CSF, στους υπόλοιπους που κινητοποιήθηκαν με αυτό τον τρόπο, χορηγήθηκαν αρχικά χαμηλές δόσεις (2,5 μg/kg την ημέρα), οι οποίες προσαρμόζονταν κάθε φορά στο βαθμό της λευκοκυττάρωσης. Το Plerixafor χορηγήθηκε υποδόρια σε ημερήσια δόση 0,24 mg/kg, σε δύο συνεχόμενες ημέρες. Στα άτομα που δεν κινητοποίησαν επιτυχώς με G-CSF ή Plerixafor, προτάθηκε επανακινητοποίηση με το συνδυασμό των δύο παραγόντων (την $4^{η}$ και $5^{η}$ ημέρα χορήγησης G-CSF, οι ασθενείς λάμβαναν και μία βραδινή δόση Plerixafor).

Πραγματοποιήθηκαν δύο συνεχόμενες λευκαφαιρέσεις με στόχο την τελική συλλογή $\geq 6\times10^6$ CD34+ κυττάρων/kg. Το κινητοποιημένο με διαφορετικές μεθόδους περιφερικό αίμα (HU+GCSF, G-CSF, Plerixafor και Plerixafor+G-CSF) που συλλέχθηκε, υποβλήθηκε σε ανοσομαγνητικό διαχωρισμό με συσκευή CliniMACS (Miltenyi Biotech) υπό συνθήκες ατμόσφαιρας καθαρού περιβάλλοντος (GMP). Ο κεκαθαρμένος πληθυσμός των CD34+ αρχέγονων αιμοποιητικών κυττάρων αποθηκεύτηκε σε υγρό άζωτο ως κυρίως μόσχευμα για μελλοντική γενετική διόρθωση κλινικής εμβέλειας, ενώ μικρό τμήμα του εκάστοτε μοσχεύματος ψύχθηκε σε κλασματοποιημένα δείγματα για προκλινικές μελέτες.

In vitro μελέτες-σχεδιασμός. Τα κλασματοποιημένα δείγματα κινητοποιημένων με διαφορετικές μεθόδους CD34+ κυττάρων που είχαν >85% καθαρότητα (HU+G-CSF n=6, G-CSF n=6, Plerixafor n=13 και Plerixafor+G-CSF n=4) (Πίν. 2) διαμολύνθηκαν με τον λεντιικό φορέα β-σφαιρίνης TNS9.3.55 (Εικ. 1) και συγκρίθηκαν ως προς τα ποσοστά γονιδιακής μεταφοράς, την κλω-

Πίνακας 2. Γονοτυπικά και φαινοτυπικά χαρακτηριστικά των ασθενών που χρησιμοποιήθηκαν κατά την πειραματική διαδικασία

Αριθμός ασθενή	Γονότυπος	Μετάλλαξη	Κινητοποίηση
Μελέτη THAL001			
P04	β0/β0	IVSI-1/IVSI-1	HU+G-CSF
P05	β0/β0	IVS1-1/FSC	HU+G-CSF
P16	β0/β0	CD39/CD39	HU+G-CSF
P17	β0/β+	IVSI-1/IVSI-6	HU+G-CSF
P20	β+/β+	IVSI-110/IVSI-110	HU+G-CSF
P24	β0/β0	CD39/IVSII-1	HU+G-CSF
P08	β0/β0	IVSI-1/IVSI-1	G-CSF
P13	β0/β0	FSC-6/FSC-5	G-CSF
P15	β+/β+	IVSII-745/IVSII-745	G-CSF
P21	β+/β0	IVSI-1/IVSI-110	G-CSF
P22	β0/β+	CD39/IVSI-110	G-CSF
P23	β0/β+	CD39/IVSII-745	G-CSF
Μελέτη THAL002			
P01	β+/β+	IVSI-110/IVS1-110	Plerixafor
P02	β+/β+	IVSI-110/IVS1-110	Plerixafor
P03	β+/β0	IVSI-110/FSC-8	Plerixafor
P05	β+/β+	IVSI-110/IVS1-110	Plerixafor
P06	β0/β0	IVS1-1/CD39	Plerixafor
P07	β+/β+	IVSII-745/IVSII-745	Plerixafor
P08	β+/β+	IVSI-110/IVS1-110	Plerixafor
P09	β+/β+	IVSI-110/IVSI-110	Plerixafor
P12	β+/β+	IVSI-110/IVSI-110	Plerixafor
P14	β0/β0	CD39/CD39	Plerixafor
P18	β+/β+	IVSI-110/IVSI-110	Plerixafor
P19	β0/β0	CD39/CD39	Plerixafor
P20	β+/β+	IVSI-6/IVSI-110	Plerixafor
P04	β0/β+	CD39/IVSI-110	Plerixafor+G-CSF
P11b	β0/β+	CD39/IVSI-110	Plerixafor+G-CSF
P13b	β0/β0	IVS1-1/FSC	Plerixafor+G-CSF
P17b	β+/β+	IVSI-110/IVSI-110	Plerixafor+G-CSF

P04: Επανακινητοποιημένος ασθενής μετά από αποτυχία κινητοποίησης με G-CSF.
P13b, P11b και P17b: Επανακινητοποιημένοι ασθενείς μετά από αποτυχία κινητοποίησης με Plerixafor.

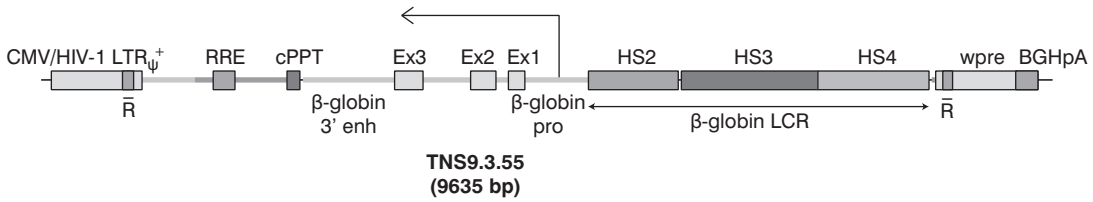

Εικ. 1. Ο ιικός φορέας TNS9.3.55.
Συντομογραφίες/επεξηγήσεις: CMV/HIV-1 LTR: cytomegalovirus/human immunodeficiency virus long terminal repeat (ακραίες επαναλαμβανόμενες αλληλουχίες). RRE: rev-responsive element (μεταφορά μεταγράφων στο κυτταρόπλασμα για μετάφραση). cPPT: central polypurine tract (διαδικασία ανάστροφης μεταγραφής). Enh: enhancer (ενισχυτής). Ex: Exon (εξώνιο). Pro: promoter (υποκινητής). LCR: locus control region (ιστοειδικότητα έκφρασης). HS: DNAse hypersensitive site. Wpre: woodchuck post regulatory element (σταθεροποίηση μεταγράφων). BGHpA: bovine growth hormone polyadenylation signal (ισχυρό σήμα πολυαδενυλίωσης). Bp: base pairs (ζεύγη βάσεων).

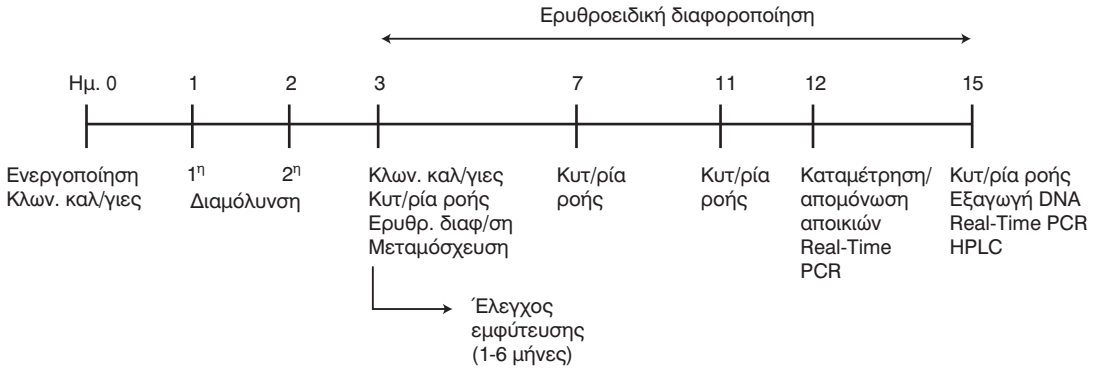

Εικ. 2. Το πειραματικό πλάνο in vitro και in vivo.
Συντομογραφίες: Κλων. καλ/γιες: Κλωνογενείς καλλιέργειες. Κυτ/ρία ροής: Κυτταρομετρία ροής. Ερυθρ. διαφ/ση: Ερυθροειδική διαφοροποίηση. Real-Time PCR: Ποσοτική PCR. HPLC: Υγρή χρωματογραφία υψηλής απόδοσης (High performance liquid chromatography).

νογενή απόδοση και την έκφραση της διαγονιδιακής β-σφαιρίνης *in vitro*.

In vivo μελέτες-σχεδιασμός. Η ικανότητα εμφύτευσης των γενετικά τροποποιημένων CD34+ κυττάρων ελέγχθηκε σε IL2Rgamma^{null} (NOD-SCID) ποντίκια (ξενομεταμόσχευση), έπειτα από μερική μυελοκαταστολή με Busulfan 100 mg/kg και μεταμόσχευση 1×10^6 CD34+ κυττάρων/δέκτη. Η χίμαιρα του δότη ελεγχόταν μηνιαία και σε βάθος εξαμήνου στο περιφερικό αίμα των μεταμοσχευμένων ζώων, ως ποσοστό των ανθρώπινων CD45+ κυττάρων και άλλων υποπληθυσμών (CD235α, CD33, CD3, CD19) με κυτταρομετρία ροής. Το πειραματικό πλάνο συνοψίζεται στην εικόνα 2.

ΑΠΟΤΕΛΕΣΜΑΤΑ

Κινητοποίηση αρχέγονων αιμοποιητικών κυττάρων

THAL001. Αρχικός στόχος στη THAL001 ήταν η διερεύνηση της ασφάλειας της χορήγησης G-CSF σε ενήλικες ασθενείς με μείζονα β-θαλασσαιμία. Ο G-CSF αποτελεί τον πλέον καλώς μελετημένο και ευρέως χρησιμοποιούμενο παράγοντα κινητοποίησης σε αλλογενείς και αυτόλογες μεταμοσχεύσεις[15] αλλά και σε κλινικές εφαρμογές γονιδιακής μεταφοράς[18,27]. Παρά τη γενικά ασφαλή χρήση του σε υγιείς δότες αιμοποιητικών κυττάρων και ασθενείς με αιματολογικές κακοήθειες, ο G-CSF έχει σχετιστεί με διόγκωση του σπληνός (εξαιρετικά σπάνια με σπληνική ρήξη)[19], πρόκληση θρομβωτικών επεισοδίων και λευκοκυττάρωση[20]. Καθώς οι ασθενείς με θαλασσαιμία παρουσιάζουν εκσεσημασμένη σπληνομεγαλία, ενώ οι σπληνεκτομηθέντες εξ' αυτών, αντιρροπιστικά αυξημένο αριθμό λευκών αιμοσφαιρίων και αιμοπεταλίων, διερευνήσαμε την ασφάλεια και αποτελεσματικότητα της κινητοποίησης με G-CSF, ως μονοθεραπείας ή σε συνδυασμό με HU, σε ασθενείς με θαλασσαιμία.

Η λογική της χρήσης HU πριν την κινητοποίηση με G-CSF στους μη σπληνεκτομηθέντες ασθενείς, βασίστηκε στη δυνητική ελάττωση της εξω-

μυελικής αιμοποίησης στον σπλήνα[21,22,23] και στην πρόληψη της μαζικής διόγκωσης και ρήξης του σπλήνα κατά τη διάρκεια της χορήγησης G-CSF. Επιπρόσθετα, θεωρήθηκε ότι η προθεραπεία με HU θα μπορούσε δυνητικά να ελαχιστοποιήσει τον κίνδυνο εγκλωβισμού των CD34+ κυττάρων στο σπλήνα μετά την κινητοποίηση και να αποτρέψει αποτυχία συλλογής επαρκούς μοσχεύματος. Στους σπληνεκτομηθέντες ασθενείς, ο ρόλος της HU ήταν να μειώσει τον αυξημένο αριθμό των κυκλοφορούντων λευκοκυττάρων και αιμοπεταλίων πριν τη χορήγηση G-CSF και να περιορίσει την πιθανότητα πρόκλησης θρομβωτικού επεισοδίου κατά την κινητοποίηση.

Τα αποτελέσματα κατέδειξαν ότι η κινητοποίηση με G-CSF ήταν ασφαλής και αποτελεσματική στους μη σπληνεκτομηθέντες ασθενείς (6,67±2,87 $\times 10^6$ CD34+ κύτταρα/kg σε δύο λευκαφαιρέσεις, n=6) (Εικ. 3). Στους σπληνεκτομηθέντες ασθενείς παρατηρήθηκε υπερβολική απόκριση στον G-CSF, που εκφραζόταν ως πρώιμη υπερλευκοκυττάρωση (μέσος μέγιστος αριθμός λευκοκυττάρων: 79,1±6 $\times 10^3$/μl), χωρίς αντίστοιχη αύξηση των CD34+ κυττάρων στην περιφέρεια, απαιτώντας σημαντική μείωση της δόσης του και οδηγώντας σε φτωχή απόδοση (2±1,7$\times 10^6$ CD34+ κύτταρα/kg σε δύο λευκαφαιρέσεις, n=4) (Εικ. 4). Η προθεραπεία με υδροξυουρία ανέστειλε τη σχετιζόμενη με τον G-CSF υπερβολική λευκοκυττάρωση (μέσος μέγιστος αριθμός λευκοκυττάρων: 55,3±29,6$\times 10^3$/μl) και επέτρεψε επιτυχείς συλλογές στους σπληνεκτομηθέντες ασθενείς, όταν διατηρείτο ένα βέλτιστο διάστημα δύο εβδομάδων «έκπλυσης» από τη χρήση της (6,63±2,34$\times 10^6$ CD34+ κύτταρα/kg σε δύο λευκα-

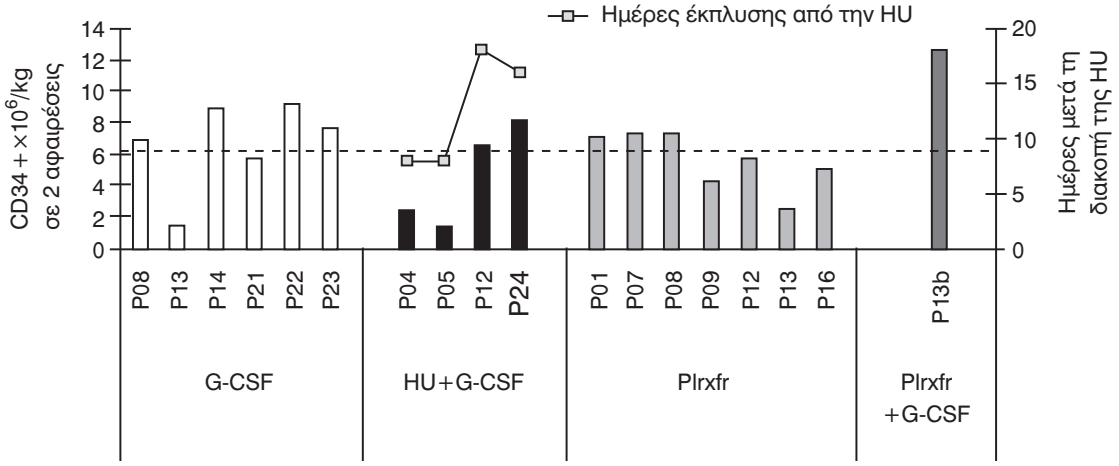

Εικ. 3. Κινητική της κινητοποίησης σε μη σπληνεκτομηθέντες ασθενείς.
Συντομογραφίες: HU: υδροξυουρία. Plrxfr: Plerixafor.

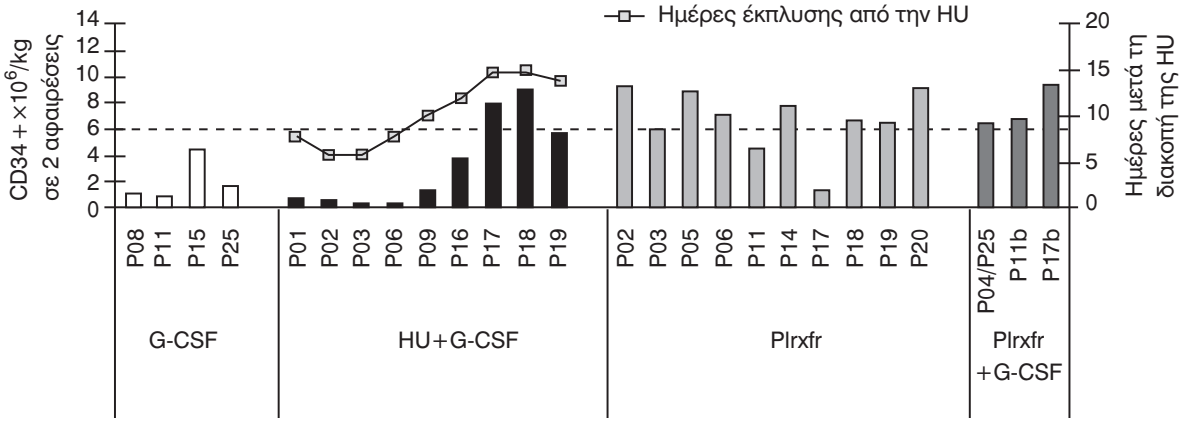

Εικ. 4. Κινητική της κινητοποίησης σε σπληνεκτομηθέντες ασθενείς.
Συντομογραφίες: HU: υδροξυουρία. Plrxfr: Plerixafor.

φαιρέσεις, n=4 έναντι της 1 εβδομάδας: 0,62±0,41, n=5, P=0,0007) (Εικ. 4). Οι μη σπληνεκτομηθέντες ασθενείς που έλαβαν HU+G-CSF (n=4), κινητοποίησαν επιτυχώς μόνο όταν διατηρήθηκε το βέλτιστο διάστημα δύο εβδομάδων έκπλυσης έναντι μιας εβδομάδας (7,34±1,19 n=2 έναντι 1,86±0,76×10^6 n=2, CD34+ κύτταρα/kg αντίστοιχα, P=0,03) (Εικ. 3). Παρά την υψηλότερη ασφάλεια και αποτελεσματικότητα του βέλτιστου συνδυασμού HU+G-CSF, η προθεραπεία με υδροξυουρία παρέτεινε σημαντικά τη διαδικασία κινητοποίησης, ενώ ο κυτταροτοξικός της χαρακτήρας αποτελεί πρόσθετο μειονέκτημα.

THAL002. Το Plerixafor προκάλεσε ταχεία και αποτελεσματική κινητοποίηση στους σπληνεκτομηθέντες και μη σπληνεκτομηθέντες ασθενείς σε μέσο χρονικό διάστημα 1,88 ημερών, ενώ ήταν πολύ καλά ανεκτό (Εικ. 3, 4). Οι σπληνεκτομηθέντες ασθενείς παρουσίασαν σημαντικά υψηλότερους αριθμούς κυκλοφορούντων λευκοκυττάρων στο αίμα πριν και κατά την κινητοποίηση (πριν την κινητοποίηση: 11,9±4,3 έναντι 6,3±0,9 στους μη σπληνεκτομηθέντες, P=0,002 και μέγιστο κατά την κινητοποίηση: 38,8±13 έναντι 20,6±2,9 στους μη σπληνεκτομηθέντες, P=0,001), χωρίς όμως αυτό να προκαλέσει υπερλευκοκυττάρωση ή να επηρεάσει την απόδοση σε CD34+ κύτταρα (σπληνεκτομηθέντες 6,73±2,45, n=10 και μη σπληνεκτομηθέντες 5,61±1,78×10^6 CD34+ κύτταρα/kg, n=7). Επιπρόσθετα, στους μη σπληνεκτομηθέντες ασθενείς, το Plerixafor προκάλεσε 6 φορές μικρότερη σπληνική διόγκωση σε σχέση με τους ασθενείς που κινητοποιήθηκαν με G-CSF.

Το 35% των ατόμων που έλαβαν Plerixafor (6/17) δεν κινητοποίησαν επαρκώς και τρεις ήταν διαθέσιμοι για επανακινητοποίηση με Plerixafor+G-CSF, καθιστώντας τον αριθμό των ασθενών που κινητοποιήθηκαν με Plerixafor+G-CSF σε τέσσερις συνολικά, μαζί με έναν ασθενή που απέτυχε να κινητοποιηθεί με G-CSF. Όλοι οι ασθενείς απέδωσαν >6×10^6 CD34+ κύτταρα/kg σε μία μόνο συνεδρία λευκαφαίρεσης (P=0,02) (Εικ. 5) (επανακινητοποίηση: 8,85±2,88 έναντι παλιά κινητοποίηση: 1,24±0,73×10^6 CD34+/kg, P=0,002).

Συγκριτική μελέτη διαφορετικά κινητοποιημένων θαλασσαιμικών CD34+ κυττάρων ως προς την κλωνογενή τους απόδοση και την επιδεκτικότητά τους στη διαμόλυνση

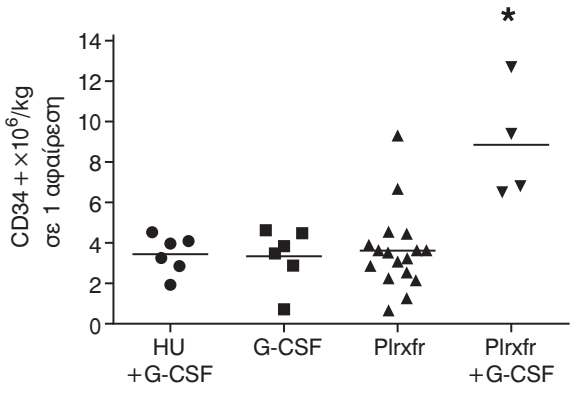

Εικ. 5. Απόδοση σε CD34+ κύτταρα ανά συνεδρία λευκαφαίρεσης.
Συντομογραφίες: HU: υδροξυουρία. Plrxfr: Plerixafor.

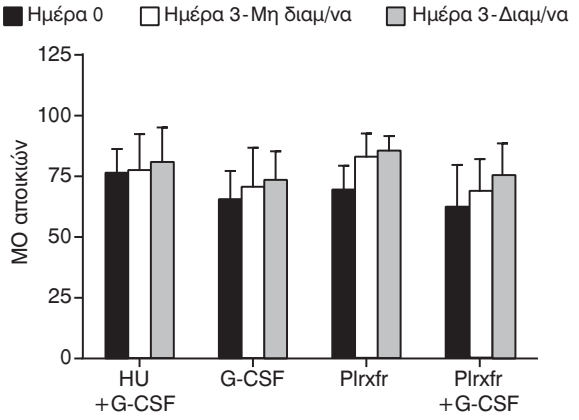

Εικ. 6. Κλωνογενής απόδοση διαφορετικά κινητοποιημένων CD34+ κυττάρων.
Συντομογραφίες: Διαμ/να: διαμολυσμένα. HU: υδροξυουρία. Plrxfr: Plerixafor.

Δεν παρατηρήθηκαν σημαντικές διαφορές στην κλωνογενή ικανότητα μεταξύ των διαφορετικών ομάδων κινητοποίησης, τόσο την Ημέρα 0 πριν την ενεργοποίηση, όσο και την Ημέρα 3, σε διαμολυσμένα και μη διαμολυσμένα δείγματα (Εικ. 6). Τα κινητοποιημένα με Plerixafor κύτταρα παρουσίασαν τάση για υψηλότερα ποσοστά γονιδιακής μεταφοράς σε μονήρεις κλωνογενείς αποικίες έναντι όλων των υπόλοιπων μεθόδων κινητοποίησης (Plerixafor: 55,2±5,2, HU+G-CSF: 47,4±5,3, G-CSF: 41,1±5, Plerixafor+G-CSF: 39,3±5,3, P=0,1) (Εικ. 7), ενώ τα Plerixafor+G-CSF-κύτταρα είχαν σημαντικά λιγότερα ενσωματωμένα ιικά αντίγραφα ανά κύτταρο (Plerixafor+G-CSF: 1,35±0,1, HU+G-CSF: 1,9±0,09,

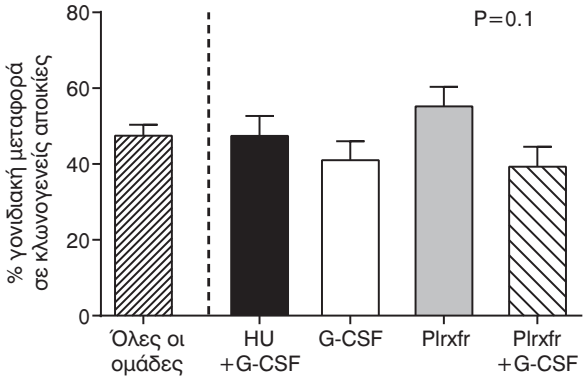

Εικ. 7. Ποσοστά γονιδιακής μεταφοράς στο σύνολο μονήρων κλωνογενών αποικιών. *Δεξιά της διαχωριστικής γραμμής: CD34+ κύτταρα κινητοποιημένα με διαφορετικές στρατηγικές. Αριστερά της διαχωριστικής γραμμής: συγκεντρωτικά ποσοστά όλων των ομάδων κινητοποίησης.*
Συντομογραφίες: HU: υδροξυουρία. Plrxfr: Plerixafor.

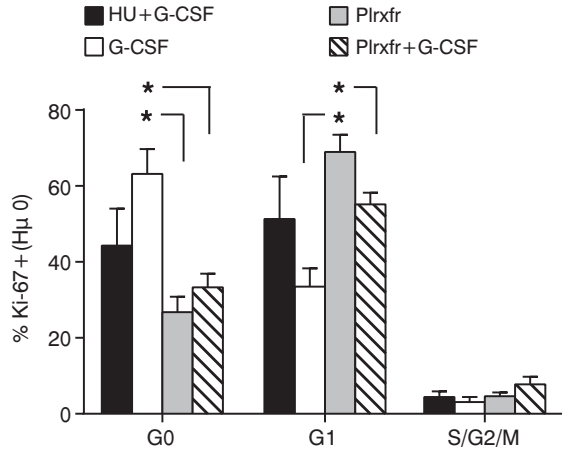

Εικ. 9. Ανάλυση κυτταρικού κύκλου στα διαφορετικώς κινητοποιημένα CD34+ κύτταρα την Ημέρα 0 (πριν την τοποθέτηση στην καλλιέργεια).
Συντομογραφίες: HU: υδροξυουρία. Plrxfr: Plerixafor.

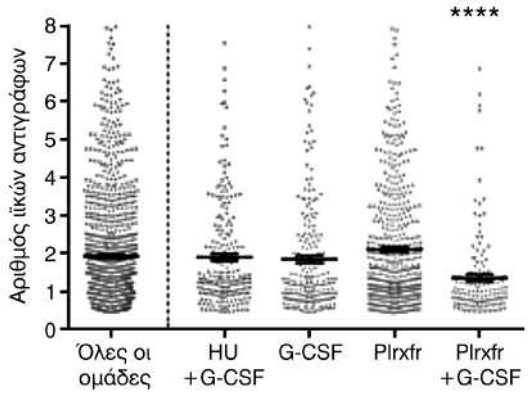

Εικ. 8. Κατανομή ενσωματωμένων ιικών αντιγράφων/κύτταρο σε μονήρεις κλωνογενείς αποικίες. *Δεξιά της διαχωριστικής γραμμής: αποικίες από CD34+ κύτταρα που κινητοποιήθηκαν με διαφορετικές στρατηγικές. Αριστερά της διαχωριστικής γραμμής: σύνολο ιικών αντιγράφων όλων των ομάδων κινητοποίησης.*
Συντομογραφίες: HU: υδροξυουρία. Plrxfr: Plerixafor.

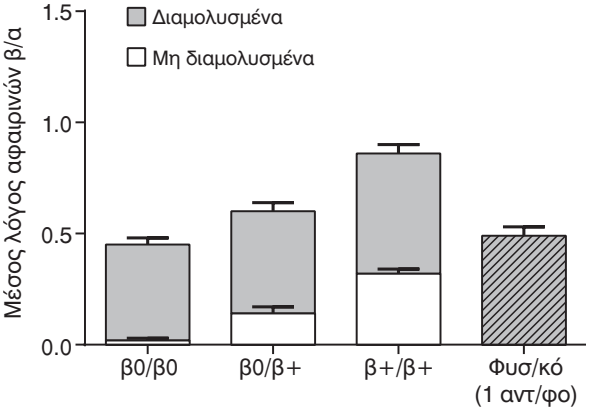

Εικ. 10. Διόρθωση του θαλασσαιμικού φαινοτύπου στους διαφορετικούς συνδυασμούς παθολογικών γονοτύπων.
Συντομογραφίες: Φυσ/κό: φυσιολογικό. Αντ/φο: αντίγραφο.

G-CSF: 1,85±0,1, Plerixafor: 2,1±0,07, P<0,0001) (Εικ. 8). Τα υψηλότερα ποσοστά διαμόλυνσης στην ομάδα του Plerixafor αποδίδονται τουλάχιστον μερικώς στην αυξημένη περιεκτικότητά τους σε κύτταρα που βρίσκονται στην G1 φάση του κυτταρικού κύκλου την Ημέρα 0 (P=0,01) (Εικ. 9).

Αποκατάσταση των επιπέδων έκφρασης της β-σφαιρίνης στα γενετικώς διορθωμένα κύτταρα και υψηλότερη παραγωγή β-σφαιρίνης/ιικό αντίγραφο στην ομάδα που κινητοποιήθηκε με Plerixafor+G-CSF

Η ανάλυση με HPLC των μη διαμολυσμένων δειγμάτων σε τελικώς διαφοροποιημένα ερυθροειδικά κύτταρα, κατέδειξε την ένδεια ή την παντελή απουσία έκφρασης της β-σφαιρίνης σε όλους τους διαφορετικούς β-θαλασσαιμικούς γονοτύπους (μέσος λόγος σφαιρινών β/α: β0/β0: 0,02±0,01, β0/β+: 0,14±0,03 και β+/β+: 0,32±0,02). Μετά τη γενετική διόρθωση, ο λόγος β/α αυξήθηκε στο 0,43±0,03, 0,46±0,04 και 0,54±0,04 αντίστοιχα, ενώ η ποσοτικοποίηση τριών φυσιολογικών δειγμάτων ήταν 0,49±0,04 για ένα αλληλόμορφο του γονιδίου της β-σφαιρίνης (Εικ. 10). Τα αποτελέσματα αυτά υποδηλώνουν ότι μετά τη γενετική διόρθωση, τα επίπεδα της β-σφαιρίνης αντιστοι-

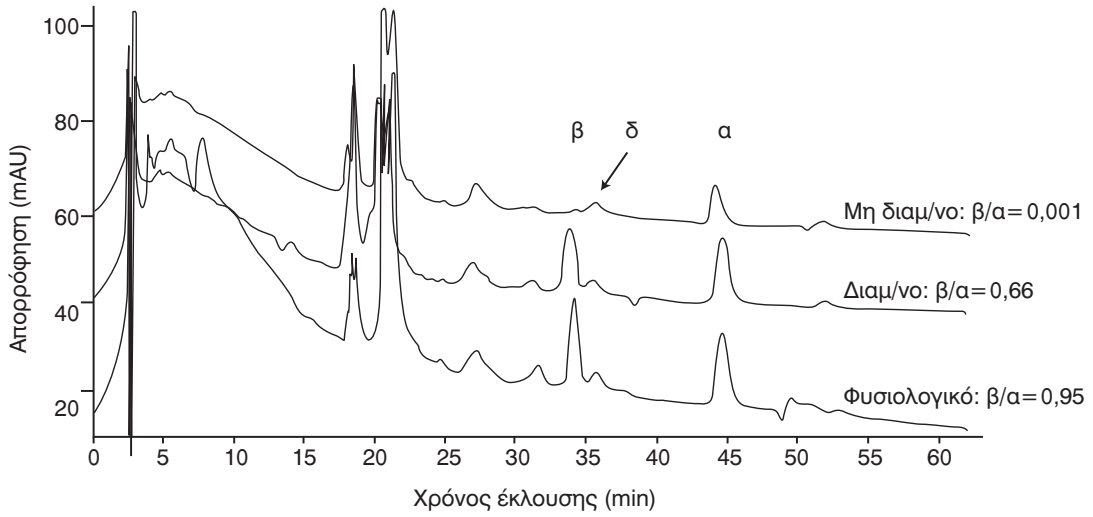

Εικ. 11. Αντιπροσωπευτικό χρωματογράφημα με τη διόρθωση του θαλασσαιμικού φαινοτύπου στην ετερόζυγη μορφή του. *Συντομογραφίες: Διαμ/νο: διαμολυσμένο. Φυσ/κό: φυσιολογικό.*

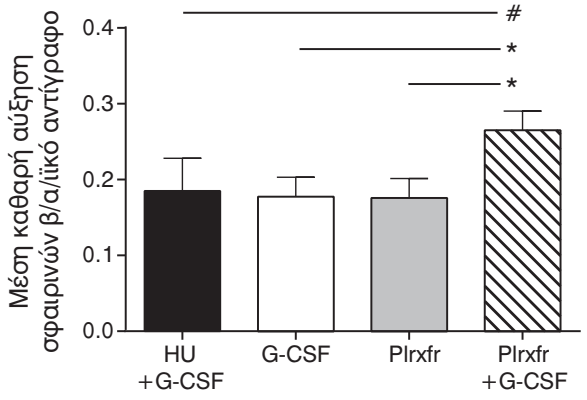

Εικ. 12. Μέση καθαρή απόδοση σφαιρινών β/α διαφορετικά κινητοποιημένων CD34+ κυττάρων ανά ιικό αντίγραφο. *Συντομογραφίες: HU: υδροξυουρία. Plrxfr: Plerixafor.*

χούν στο ήμισυ της έκφρασης που αποδίδουν 2 αντίγραφα του φυσιολογικού γονιδίου (Εικ. 11).

Για να αξιολογηθούν τυχόν διαφορές στην έκφραση της διαγονιδιακής β-σφαιρίνης ανάμεσα στις επιμέρους ομάδες κινητοποίησης, η υπολειμματική έκφραση που ανιχνεύτηκε στα μη διαμολυσμένα δείγματα αφαιρέθηκε από των αντίστοιχων γενετικώς διορθωμένων και διαιρέθηκε δια τον αριθμό των ιικών αντιγράφων στην ερυθροειδική καλλιέργεια. Με ενδιαφέρον παρατηρήθηκε ότι η ομάδα Plerixafor+G-CSF αποδίδει σημαντικά υψηλότερα επίπεδα έκφρασης της διαγονιδιακής β-σφαιρίνης/ιικό αντίγραφο (Εικ. 12).

Υπεροχή της εμφύτευσης των κινητοποιημένων με Plerixafor+G-CSF θαλασσαιμικών διαμολυσμένων CD34+ κυττάρων

Τα κινητοποιημένα με Plerixafor+G-CSF διαμολυσμένα κύτταρα επέδειξαν σημαντικά αυξημένη ικανότητα πολυγραμμικής, βραχυπρόθεσμης εμφύτευσης (%CD45+ 2 μήνες μετά τη μεταμόσχευση: 23,7±3,9 n=7, HU+G-CSF: 7,8±3 n=3, G-CSF: 8,6±2 n=2, Plerixafor: 11,6±1,4 n=9, P=0,005) και τάση για αυξημένη ικανότητα μακροπρόθεσμης εμφύτευσης (%CD45+ 5 μήνες μετά τη μεταμόσχευση: 14,7±4,5 n=3, HU+G-CSF: 6±5,8 n=2, G-CSF: 1,7±0,8 n=2, Plerixafor: 3,2±1,2 n=5, P=0,05) (Εικ. 13), φαινόμενο που ήταν εμφανές σε όλες τις λευκο-

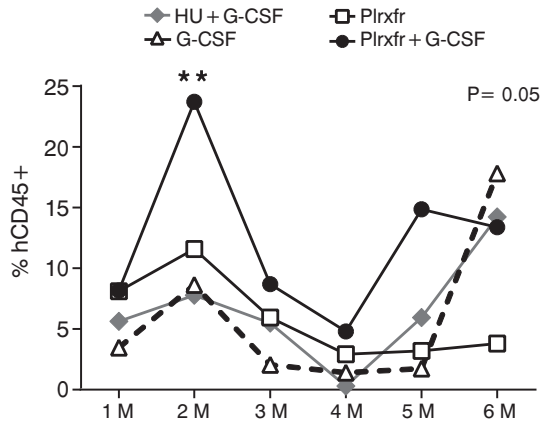

Εικ. 13. Ποσοστά κυκλοφορούντων ανθρώπινων CD45+ κυττάρων στο περιφερικό αίμα των ποντικών. *Συντομογραφίες: HU: υδροξυουρία. Plrxfr: Plerixafor.*

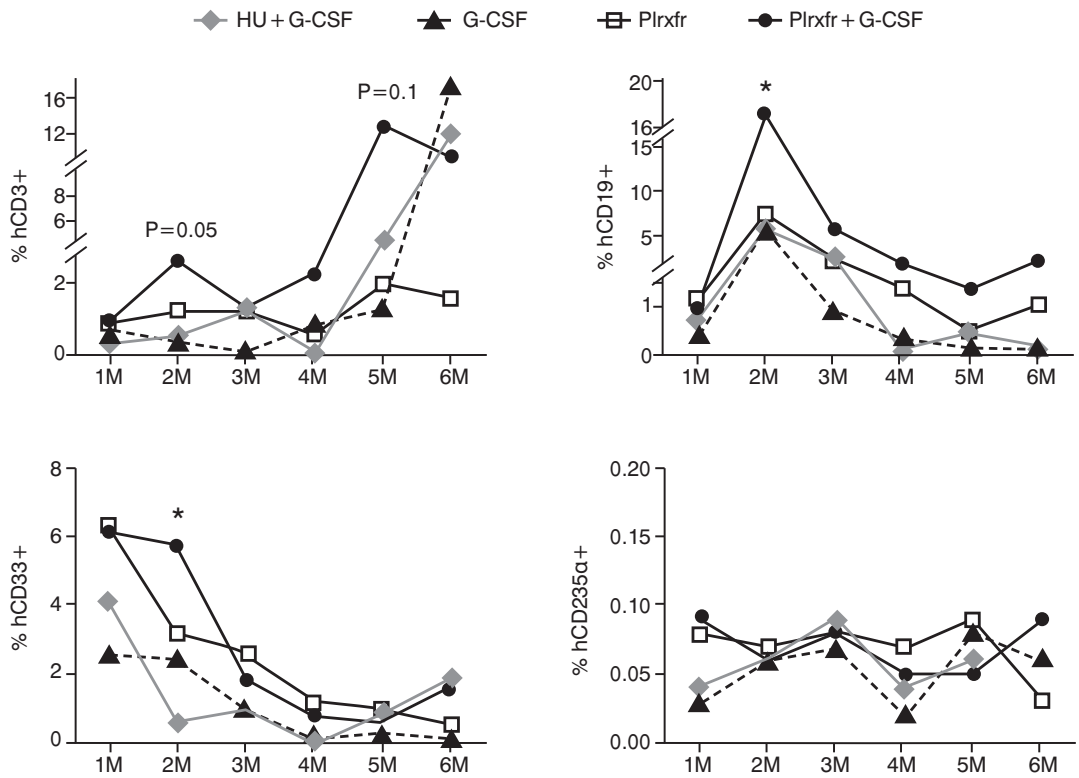

Εικ. 14-17. Ποσοστά λοιπών ανθρώπινων λευκοκυτταρικών υποομάδων στο περιφερικό αίμα των ποντικών (CD3+, CD19+, CD33+) και ερυθροκυττάρων (CD235α+). *Συντομογραφίες: HU: υδροξυουρία. Plrxfr: Plerixafor.*

κυτταρικές υποομάδες εκτός της ερυθράς σειράς, όπου δεν ανιχνεύτηκαν διαφορές ανάμεσα στις επιμέρους ομάδες κινητοποίησης (CD235α+: <0,09%) (Εικ. 14-17).

ΣΥΖΗΤΗΣΗ

Η β-θαλασσαιμία αποτελεί παγκοσμίως τη συχνότερη μονογονιδιακή διαταραχή. Οι υπάρχουσες θεραπευτικές προσεγγίσεις έχουν μεν βελτιώσει σημαντικά την επιβίωση, αλλά δεν απαλλάσσουν τους ασθενείς από σοβαρές επιπλοκές. Η αυτόλογη μεταμόσχευση γενετικά διορθωμένων κυττάρων που καλείται γονιδιακή θεραπεία, αποτελεί μία ελπιδοφόρο νέα θεραπευτική στρατηγική που αναμένεται να απαλλάξει τους ασθενείς από την ανάγκη ισόβιων μεταγγίσεων και αποσιδήρωσης. Αντίθετα με την αλλογενή μεταμόσχευση αρχέγονων αιμοποιητικών κυττάρων, είναι διαθέσιμη σε όλους τους ασθενείς χωρίς ανάγκη ανεύρεσης συμβατού δότη και χωρίς την πιθανότητα εμφάνισης σοβαρών ανοσολογικών επιπλοκών.

Σχετικά πρόσφατα επετεύχθη απαλλαγή ενός θαλασσαιμικού ασθενή από μεταγγίσεις, ύστερα από ολική μυελοκαταστολή και έγχυση CD34+ γενετικά τροποποιημένων κυττάρων μέσω λεντι-ιικού φορέα β-σφαιρίνης[24]. Προς το παρόν, υπάρχουν δύο κλινικές μελέτες για τη γονιδιακή θεραπεία της β-θαλασσαιμίας εν ενεργεία[25-27], ενώ αρκετές άλλες ερευνητικές ομάδες έχουν ανακοινώσει τα σχέδιά τους για την εφαρμογή κλινικών μελετών γονιδιακής θεραπείας για τη θαλασσαιμία, μεταξύ των οποίων και το τμήμα μας σε συνεργασία με το Πανεπιστήμιο Washington και το Memorial Sloan-Kettering Cancer Center.

Η ολική μυελοκαταστολή αναμένεται να διευκολύνει την εμφύτευση των διαμολυσμένων CD34+ κυττάρων μετά την έγχυσή τους, ωστόσο, ένα μερικώς μυελοκατασταλτικό προπαρασκευαστικό σχήμα αποτελεί προτιμότερη προσέγγιση, ώστε να μειωθεί η τοξικότητα της μυελικής απλασίας ειδικότερα στην περίπτωση αποτυχίας εμφύτευσης του μοσχεύματος. Μερική μυελοκαταστολή έχει εφαρμοστεί με επιτυχία στις ανοσοανεπάρκειες[28,29], αλλά αποτελεί πρόκληση στην περίπτωση νοσημάτων όπως η θαλασσαιμία και τη δρεπανοκυτταρική αναιμία, όπου τα γενετικώς διορθωμένα CD34+ κύτταρα δε διαθέτουν πλεονέκτημα επιβίωσης σε

επίπεδο αρχέγονου ή πρώιμου προγονικού κυττάρου. Η μερική μυελοκαταστολή πριν τη χορήγηση των γενετικώς διορθωμένων CD34+ κυττάρων, δημιουργεί ένα ανταγωνιστικό περιβάλλον στο μυελό των οστών. Συνεπώς, για να εξασφαλιστεί σταθερή εμφύτευση του γενετικώς τροποποιημένου μοσχεύματος και για να ελαχιστοποιηθούν οι μετα-μεταμοσχευτικές επιπλοκές, απαιτούνται υψηλότερες δόσεις CD34+ κυττάρων από το συμβατικό όριο των $2x10^6$ CD34+ κυττάρων/kg που αποτελούν τη χαμηλότερη αποδεκτή δόση κυττάρων για αυτόλογη μεταμόσχευση αιμοποιητικών κυττάρων[12,13].

Εύλογα προκύπτει ότι, το βέλτιστο αυτόλογο αιμοποιητικό μόσχευμα για τη γονιδιακή θεραπεία της β-θαλασσαιμίας, θα πρέπει να είναι εύκολα προσβάσιμο, πλούσιο σε CD34+ κύτταρα, επιδεκτικό στη διαμόλυνση και με υψηλή ικανότητα εμφύτευσης υπό μερικώς μυελοκατασταλτικές συνθήκες.

Η μέχρι πρότινος γνώση για την κινητοποίηση με G-CSF αυτόλογων αρχέγονων αιμοποιητικών κυττάρων στη θαλασσαιμία αφορούσε μόνο παιδιατρικούς ασθενείς[30]. Οι ενήλικες όμως, αποτελούν μια ξεχωριστή κατηγορία, καθώς η μακροχρόνια συσσώρευση σιδήρου, η κατασταλτική δράση της αποσιδήρωσης στην αιμοποίηση, και τα «προχωρημένα σε ηλικία» αρχέγονα αιμοποιητικά κύτταρα, μπορούν δυνητικά να επηρεάσουν την ασφάλεια και αποτελεσματικότητα της συλλογής CD34+ κυττάρων και κατ'επέκταση της γονιδιακής θεραπείας.

Από την άλλη μεριά, ο νεότερος κινητοποιητής αρχέγονων αιμοποιητικών κυττάρων, το Plerixafor (γνωστό και ως AMD3100), χάρη στην ικανότητά του να αναστέλλει αναστρέψιμα τη σύνδεση του CXCR4 με τον SDF-1 στο μικροπεριβάλλον του μυελού των οστών, κινητοποιεί ταχύτατα τα CD34+ κύτταρα και αυξάνει πολλαπλάσια την απόδοση της κινητοποίησης όταν χρησιμοποιείται σε συνδυασμό με τον G-CSF[31,32].

Σε μια προσπάθεια να προσδιοριστεί η βέλτιστη μέθοδος κινητοποίησης αρχέγονων αιμοποιητικών κυττάρων στη θαλασσαιμία, πραγματοποιήθηκαν δύο κλινικές μελέτες (THAL001 και THAL002) στη Μονάδα Γονιδιακής και Κυτταρικής Θεραπείας του Νοσοκομείου Παπανικολάου σε συνεργασία με το University of Washington, όπου διερευνήθηκε η κινητοποίηση CD34+ κυττάρων σε ενήλικες με μείζονα β-θαλασσαιμία χρησιμοποιώντας διαφορετικές στρατηγικές (G-CSF±υδροξυουρία και Plerixafor±G-CSF)[16,17]. Τα συλλεχθέντα CD34+ κύτταρα ψύχθηκαν ως κυρίως μόσχευμα για μελλοντική γενετική διόρθωση κλινικής εμβέλειας, αλλά και σε κλασματοποιημένα φιαλίδια για πειράματα μικρής κλίμακας.

Ένα από τα κύρια χαρακτηριστικά της θαλασσαιμίας είναι η σπληνομεγαλία. Λαμβάνοντας υπόψη προηγούμενες αναφορές, οι οποίες συσχετίζουν τη χορήγηση του G-CSF με αύξηση του όγκου του σπληνός[33-35] ή σπάνια με ρήξη σπληνός[19], προκύπτει ότι σε συνθήκες προϋπάρχουσας σπληνομεγαλίας όπως στη θαλασσαιμία, αυξάνει ο κίνδυνος περαιτέρω αύξησης του σπληνός ή και ρήξης του κατά την κινητοποίηση. Για το λόγο αυτό, διερευνήθηκε η επίδραση της υδροξυουρίας στη μείωση του όγκου του σπλήνα πριν τη χορήγηση του G-CSF. Πράγματι, ενώ ο G-CSF οδήγησε σε αύξηση του μεγέθους του σπλήνα μέχρι και 60%, η προθεραπεία με υδροξυουρία μείωσε το βαθμό της σπληνομεγαλίας. Επιπρόσθετα, στους σπληνεκτομηθέντες ασθενείς, η υδροξυουρία μείωσε τα επίπεδα των αιμοπεταλίων και των λευκοκυττάρων πριν τη χορήγηση του G-CSF, αποτρέποντας έτσι φαινόμενα θρομβοκυττάρωσης και υπερλευκοκυττάρωσης.

Οι ασθενείς με σπληνεκτομή θα μπορούσαν εκ προοιμίου να θεωρηθούν «καλοί κινητοποιητές» εξαιτίας της απουσίας του σπλήνα· ενός οργάνου που ευθύνεται για την παγίδευση των CD34+ κυττάρων στην περιφέρεια. Παρόλα αυτά, η κινητοποίηση σε όλους τους ασθενείς πλην ενός, ήταν φτωχή, φαινόμενο που αποδίδεται στις μειωμένες δόσεις του G-CSF που χορηγήθηκαν για να αποφευχθεί υπερλευκοκυττάρωση. Αντίθετα, η προθεραπεία με υδροξυουρία στους σπληνεκτομηθέντες ασθενείς, ύστερα από το βέλτιστο διάστημα έκπλυσης των 2 εβδομάδων, κατέστησε εφικτή τη χορήγηση κανονικών δόσεων G-CSF χωρίς πρόκληση υπερλευκοκυττάρωσης και οδήγησε σε επιτυχή κινητοποίηση. Ωστόσο, η χορήγησή της HU παρέτεινε σημαντικά τη διαδικασία κινητοποίησης σε συνολικά 6 βδομάδες.

Εξαιτίας των περιορισμών που διέπουν την κινητοποίηση με G-CSF, διερευνήθηκε σε δεύτερη κλινική μελέτη η κινητοποίηση με Plerixafor ως μονοθεραπεία, αλλά και σε συνδυασμό με τον G-CSF σε περίπτωση αποτυχίας συλλογής ικανού αριθμού CD34+ κυττάρων ($6x10^6$ CD34+ κύτταρα/kg). Το Plerixafor κινητοποίησε ταχέως και επιτυχώς την

πλειονότητα των ασθενών, χωρίς να προκαλέσει υπερλευκοκυττάρωση στους σπληνεκτομηθέντες ασθενείς, ενώ στους μη σπληνεκτομηθέντες προκάλεσε 10 φορές μικρότερη αύξηση του όγκου του σπλήνα σε σύγκριση με τους ασθενείς που κινητοποιήθηκαν με G-CSF.

Έχει αναφερθεί σε αρκετές περιπτώσεις ότι η κινητοποίηση με Plerixafor ως μονοθεραπεία αποδίδει μέτρια, ή ακόμα και λιγότερα CD34+ κύτταρα συγκριτικά με τον G-CSF σε φυσιολογικούς δότες ή σε ασθενείς με λέμφωμα ή πολλαπλό μυέλωμα[36-38]. Πράγματι, περίπου το 1/3 των θαλασσαιμικών ασθενών που συμμετείχαν στη THAL002, απέδωσαν με δύο λευκαφαιρέσεις λιγότερο από το ελάχιστο όριο των 6×10^6 CD34+ κυττάρων/kg που προβλέπεται για την εφαρμογή της γονιδιακής θεραπείας στη θαλασσαιμία. Όπως όριζε το πρωτόκολλο, οι ασθενείς που απέτυχαν να κινητοποιήσουν επιτυχώς είτε με G-CSF είτε με Plerixafor, ήταν επιλέξιμοι για επανακινητοποίηση με τον συνδυασμό των δύο. Το Plerixafor+G-CSF ήταν καλά ανεκτό και βράχυνε σημαντικά τη διαδικασία κινητοποίησης, αποδίδοντας τις υψηλότερες δόσεις CD34+ κυττάρων με μία μόνο συνεδρία αφαίρεσης ακόμα και στους σπληνεκτομηθέντες ασθενείς, στους οποίους η χορηγούμενη δόση G-CSF ήταν μειωμένη προς αποφυγή υπερλευκοκυττάρωσης[17].

Έχοντας λάβει υπόψη τα ανωτέρω, προτείνεται ότι ο G-CSF αποτελεί ασφαλή και αποτελεσματικό παράγοντα κινητοποίησης μη σπληνεκτομηθέντων θαλασσαιμικών ασθενών, ενώ η υπερλευκοκυττάρωση αποτελεί σημαντικό δοσοπεριοριστικό παράγοντα της κινητοποίησης με G-CSF. Το Plerixafor μπορεί να χρησιμοποιηθεί τόσο σε μη σπληνεκτομηθέντες όσο και σε σπληνεκτομηθέντες ασθενείς και οδηγεί σε ταχεία κινητοποίηση. Ωστόσο, σε εφαρμογές γονιδιακής θεραπείας όπου απαιτείται περίσσεια CD34+ κυττάρων για γενετική διόρθωση, ή σε περιπτώσεις ασθενών που δεν προβλέπεται να κινητοποιηθούν επιτυχώς ή επαρκώς (πχ πάσχοντες από αναιμία Fanconi), ο συνδυασμός Plerixafor+G-CSF μπορεί να αποτελεί όχι μόνο εναλλακτική για επανακινητοποίηση, αλλά και μία *a priori* επιλογή. Εν κατακλείδι, τα αποτελέσματα των κλινικών μελετών THAL001 και THAL002 εκτός από την προσφορά σημαντικών πληροφοριών για την κινητοποίηση ασθενών με θαλασσαιμία, αφορούν γενικότερα το πεδίο της γονιδιακής θεραπείας γενετικών ασθενειών.

Όπως ήδη προαναφέρθηκε, η επιτυχής έκβαση της γονιδιακής θεραπείας για τη β-θαλασσαιμία προϋποθέτει αυξημένα ποσοστά γονιδιακής μεταφοράς στα κύτταρα-στόχους και υψηλή ικανότητα έκφρασης του θεραπευτικού διαγονιδίου στην ερυθρά σειρά. Παρόλο που η «συμπεριφορά» των κινητοποιημένων με G-CSF CD34+ κυττάρων στην καλλιέργεια είναι ήδη γνωστή[39-41] και πρόσφατα πραγματοποιήθηκε επιτυχής διαμόλυνσή τους σε μοσχεύματα θαλασσαιμικών ασθενών[27], υπάρχει περιορισμένη γνώση σχετικά με την επιδεκτικότητα στη διαμόλυνση κυττάρων που έχουν κινητοποιηθεί με Plerixafor[42] ή Plerixafor+G-CSF. Επιπρόσθετα, δεν έχει προηγουμένως πραγματοποιηθεί συγκριτική διερεύνηση της γονιδιακής μεταφοράς και της λειτουργικής ανάλυσης της έκφρασης του φυσιολογικού γονιδίου σε κινητοποιημένα με διαφορετικούς τρόπους θαλασσαιμικά CD34+ κύτταρα.

Με βάση ότι η κινητοποίηση με διαφορετικές στρατηγικές μπορεί να δώσει γένεση σε CD34+ κύτταρα με διαφορική επιδεκτικότητα στη διαμόλυνση ή ικανότητα στην εμφύτευση μετά από μεταμόσχευση, στόχος της παρούσας εργασίας ήταν να προσδιοριστεί η βέλτιστη πηγή κινητοποιημένου αιμοποιητικού μοσχεύματος για τη γονιδιακή θεραπεία της β-θαλασσαιμίας. Για τον σκοπό αυτό, τα κινητοποιημένα με διαφορετικές στρατηγικές CD34+ κύτταρα (G-CSF±HU, Plerixafor±G-CSF) από τις μελέτες THAL001 και THAL002 συγκρίθηκαν ως προς την κλωνογενή τους απόδοση, τα ποσοστά γονιδιακής μεταφοράς, την έκφραση της διαγονιδιακής β-σφαιρίνης *in vitro*, καθώς και την ικανότητα εμφύτευσής τους ύστερα από ξενομεταμόσχευση. Ο ικός φορέας που χρησιμοποιήθηκε για τη γενετική διόρθωση, ο TNS9.3.55, ήταν ο πρώτος λεντιικός φορέας β-σφαιρίνης που διόρθωσε τη β-θαλασσαιμία σε ζωικά μοντέλα[43,44], κατασκευάστηκε στο εργαστήριο του Michel Sadelain (Memorial Sloan-Kettering Cancer Center) και χρησιμοποιείται πλέον σε κλινικές εφαρμογές[27].

Σε συνολικό επίπεδο, τα γενετικώς τροποποιημένα CD34+ κύτταρα δεν επέδειξαν φαινόμενα τοξικότητας που θα μπορούσαν πιθανώς να οδηγήσουν σε μειωμένη βιωσιμότητα και χαμηλή κλωνογενή ή διαφοροποιητική ικανότητα σε σχέση με τους αντίστοιχους μη διαμολυσμένους μάρτυρες. Δεν παρατηρήθηκε καμία σημαντική διαφορά στην κλωνογενή απόδοση ανάμεσα στις διαφορετικές ομάδες

κινητοποίησης, τόσο την Ημέρα 0 πριν την ενεργοποίηση, όσο και την Ημέρα 3 μετά τη γονιδιακή μεταφορά και το μέσο επιτευχθέν ποσοστό διαμόλυνσης ανεξαρτήτως κινητοποίησης ήταν 47,5%±2,9.

Τα Plerixafor-κινητοποιημένα κύτταρα επέδειξαν τάση για υψηλότερα ποσοστά γονιδιακής μεταφοράς στο σύνολο των μονήρων κλωνογενών αποικιών, φαινόμενο που αποδίδεται τουλάχιστον μερικώς στην αυξημένη περιεκτικότητά τους σε κύτταρα που βρίσκονται στη φάση G1 του κυτταρικού κύκλου, το οποίο συμφωνεί με προηγούμενες αναφορές σε μαϊμούδες rhesus[42] και θαλασσαιμικά ποντίκια *(Psatha N et al, submitted)*. Αντιθέτως, τα Plerixafor+G-CSF-κινητοποιημένα κύτταρα, εμφάνισαν σημαντικά λιγότερα ενσωματωμένα ιικά αντίγραφα/κύτταρο στο σύνολο των μονήρων κλωνογενών αποικιών, γεγονός που όμως δεν σχετίζεται με τη φάση του κυτταρικού κύκλου στην οποία βρίσκονται, αλλά ούτε και με άλλες παραμέτρους που ελέγχθηκαν στην παρούσα μελέτη.

Η ανάλυση έκφρασης με HPLC σε τελικώς διαφοροποιημένα διαμολυσμένα ερυθροειδικά κύτταρα από όλες τις ομάδες κινητοποίησης, κατέδειξε πως τα συνολικά επίπεδα της β-σφαιρίνης αντιστοιχούν στο ήμισυ της έκφρασης που αποδίδουν 2 αντίγραφα του φυσιολογικού γονιδίου και αυτό επιτυγχάνεται με 1,63 ιικά αντίγραφα κατά μέσο όρο. Είναι επίσης άξιο αναφοράς, το ότι τα επίπεδα έκφρασης της διαγονιδιακής β-σφαιρίνης δεν διέφεραν ανάμεσα στους τρεις θαλασσαιμικούς γονοτύπους (β0/β0, β0/β+, β+/β+). Τα εν λόγω *in vitro* επίπεδα έκφρασης, οδηγούν στο συμπέρασμα πως το θεραπευτικό αποτέλεσμα τόσο στη β0 όσο και στη β+ μείζονα θαλασσαιμία μπορεί να επέλθει με λιγότερα από 2 ενσωματωμένα ιικά αντίγραφα ανά κύτταρο. Επιπρόσθετα, παρόλη τη μειωμένη επιδεκτικότητά τους στη διαμόλυνση, τα κινητοποιημένα με Plerixafor+G-CSF κύτταρα παρουσίασαν σημαντικά υψηλότερα επίπεδα έκφρασης της διαγονιδιακής β-σφαιρίνης/ιικό αντίγραφο έναντι όλων των υπόλοιπων μεθόδων κινητοποίησης. Αυτό αποτελεί σημαντικό χαρακτηριστικό ασφάλειας και εφόσον επιβεβαιωθεί και *in vivo*, υποδηλώνει ότι τα Plerixafor+G-CSF-κύτταρα μπορούν να διορθώσουν τον θαλασσαιμικό φαινότυπο με τον ελάχιστο δυνατό κίνδυνο εμφάνισης γενοτοξικότητας.

Το κυρίως σύνολο των κυττάρων που διαμολύνθηκαν, εγχύθηκε στην ίδια δόση (1×10^6 κύτταρα/δέκτη) σε μοντέλο ξενομεταμόσχευσης ποντικού (NOD-SCID), έπειτα από ήπια μυελοκαταστολή με Busulfan 100 mg/kg, που αντιστοιχεί στην προτεινόμενη για κλινική χρήση στον άνθρωπο δόση των 8 mg/kg[45].

Ο έλεγχος εμφύτευσης έγινε με έλεγχο μόνο των υποομάδων της λευκής σειράς, καθότι το εν λόγω μοντέλο ξενομεταμόσχευσης, αν και είναι το πλέον εξελιγμένο, υποστηρίζει την ανθρώπινη ερυθροποίηση μερικώς και μόνο βραχυπρόθεσμα, εξαιτίας της φαγοκυτταρικής δράσης των μακροφάγων του ποντικού έναντι των ανθρώπινων ερυθροκυττάρων[46].

Τα κινητοποιημένα με Plerixafor+G-CSF διαμολυσμένα κύτταρα επέδειξαν σημαντικά αυξημένη ικανότητα πολυγραμμικής εμφύτευσης, τόσο βραχυπρόθεσμα όσο και μακροπρόθεσμα, σε όλες τις λευκοκυτταρικές υποομάδες έναντι όλων των υπόλοιπων ομάδων κινητοποίησης στο περιφερικό αίμα των ποντικών. Η υπεροχή στην εμφύτευση των κινητοποιημένων με Plerixafor+G-CSF CD34+ κυττάρων, πιθανά έγκειται στο γεγονός ότι ο συνδυασμός Plerixafor+G-CSF κινητοποιεί πιο πρωτόγονους πληθυσμούς CD34+ κυττάρων[17,47], άρα με μεγαλύτερη δυνητική ικανότητα εμφύτευσης *(Psatha N et al, submitted)*.

Συνοψίζοντας, ο σημαντικά αυξημένος αριθμός CD34+ κυττάρων που συλλέγεται με Plerixafor+G-CSF σε συνδυασμό με τα υψηλότερα επίπεδα έκφρασης της διαγονιδιακής β-σφαιρίνης/ιικό αντίγραφο *in vitro* και την υπεροχή εμφύτευσής τους σε πλαίσιο ελαττωμένης έντασης προπαρασκευαστικού σχήματος, αποτελούν στοιχεία που πιθανώς αντισταθμίζουν τη μειωμένη δεκτικότητα των κυττάρων αυτών στη διαμόλυνση και τα καθιστούν ως τη βέλτιστη πηγή αυτόλογου κινητοποιημένου αιμοποιητικού μοσχεύματος για τη γονιδιακή θεραπεία της θαλασσαιμίας.

Εν κατακλείδι, αξίζει να τονιστεί πως τα αποτελέσματα αυτά θα έχουν άμεση εφαρμογή και πιθανό θεραπευτικό όφελος σε όσους ασθενείς με θαλασσαιμία έδωσαν αιμοποιητικό μόσχευμα ή επιθυμούν να συμμετάσχουν στις επόμενες φάσεις των κλινικών μελετών που θα διενεργηθούν στο Νοσοκομείο Παπανικολάου, αλλά και θα συνεισφέρουν σημαντικά στο συνολικότερο πεδίο της γονιδιακής θεραπείας κληρονομούμενων ασθενειών.

ABSTRACT

***Karponi G, Papayanni P, Werner Lederer C, Psatha N, Zogas N, Zervou F, Rivière I, Anagnostopoulos A, Stamatoyannopoulos G, Yannaki E*. Genetic correction of hematopoietic stem cells from patients with thalassemia and engraftment kinetics after xenotransplantation: Preclinical evaluation in view of a gene therapy clinical trial.** *Hell Iatr 2014; 80: 11-24.*

Gene therapy is anticipated to render β-thalassemic patients transfusion/chelation independent, through autologous transplantation of genetically corrected hematopoietic stem cells (CD34+). In view of a gene therapy clinical application, in order to specify the optimal graft source for thalassemia, we conducted two mobilization clinical trials in thalassemic adults and investigated the CD34+ cells' gene transfer susceptibility and engraftment potential. Forty thalassemic individuals were mobilized with different modes: G-CSF, Hydroxyurea+G-CSF, Plerixafor, Plerixafor+G-CSF. The mobilized CD34+ cells were transduced with a β-globin lentiviral vector and compared in terms of gene transfer rates, clonogenicity, β-globin expression και engrafting capacity after xenotransplantation into partially myeloablated IL2Rgammanull mice. The Plerixafor+G-CSF combination yielded the highest CD34+ cell doses per apheresis, over the rest mobilization strategies. Overall, gene transfer into CD34+ cells was effective regardless mobilization and expression approximated the one-copy normal β-globin output. No differences in the clonogenic capacity of the differently mobilized cells were observed. Plerixafor-mobilized cells demonstrated a trend towards higher transduction rates, whereas Plerixafor+G-CSF-mobilized cells produced the highest β-globin output per vector copy, with a significantly lower vector copy number/cell. In vivo, Plerixafor+G-CSF-cells achieved a superior multilineage engraftment. The β-globin gene transfer into thalassemic CD34+ cells yielded an in vitro β-globin expression in theoretically therapeutic levels. In summary, the significantly higher number of CD34+ cells harvested with Plerixafor+G-CSF, along with their elevated β-globin expression via lower vector copy numbers/cell and their superior engraftment post transplantation, suggest that Plerixafor+G-CSF-mobilized cells represent the optimal autologous graft for the gene therapy of thalassemia.

ΒΙΒΛΙΟΓΡΑΦΙΑ

1. *Weatherall DJ, Clegg JB*. The thalassemia syndrome. Blackwell Scientific Publishers: Oxford, UK, 1981.
2. *Orkin S, Nathan DG*. Hematology of infancy and childhood. WB Saunders: Philadelphia, PA, 1998.
3. *Stamatoyannopoulos G, Nienhuis AW, Majerus P, et al*. The molecular basis of blood diseases. WB Saunders: Philadelphia, PA, 2001.
4. *Lucarelli G, Galimberti M, Polchi P, et al*. Marrow transplantation in patients with thalassemia responsive to iron chelation therapy. New Engl J Med 1993, 329: 840-4.
5. *Lucarelli G, Isgro A, Sodani P, et al*. Hematopoietic stem cell transplantation in thalassemia and sickle cell anemia. Cold Spring Harb Perspect Med 2012, 2: a011825.
6. *Lucarelli G, Clift RA, Galimberti M, et al*. Marrow transplantation for patients with thalassemia: results in class 3 patients. Blood 1996, 87: 2082-8.
7. *La Nasa G, Giardini C, Argiolu F, et al*. Unrelated donor bone marrow transplantation for thalassemia: the effect of extended haplotypes. Blood 2002, 99: 4350-6.
8. *Sodani P, Gaziev D, Polchi P, et al*. A new approach for bone marrow transplantation in class III thalassemic patients aged less than 17 years. Blood 2004, 104: 1201-3.
9. *Gaziev J, Sodani P, Polchi P, et al*. Bone marrow transplantation in adults with thalassemia: Treatment and long-term follow-up. Ann N Y Acad Sci 2005, 1054: 196-205.
10. *Borgna-Pignatti C, Cappellini MD, De Stefano P, et al*. Cardiac morbidity and mortality in desferrioxamine- or deferiprone-treated patients with thalassemia major. Blood 2006, 107: 3733-7.
11. *Sadelain M, Boulad F, Galanello R, et al*. Therapeutic options for patients with severe beta-thalassemia: the need for globin gene therapy. Hum Gene Ther 2007, 18: 1-9.
12. *Yannaki E, Emery DW, Stamatoyannopoulos G*. Gene therapy for β-thalassaemia: the continuing challenge. Expert Rev Mol Med 2010, 12: e31.
13. *To LB, Haylock DN, Simmons PJ, et al*. The biology and clinical uses of blood stem cells. Blood 1997, 89: 2233-58.
14. *Champlin RE, Schmitz N, Horowitz MM, et al*. Blood stem cells compared with bone marrow as a source of hematopoietic cells for allogeneic transplantation. IBMTR Histocompatibility and Stem Cell Sources Working Committee and the European Group for Blood and Marrow Transplantation (EBMT). Blood 2000, 95: 3702-9.
15. *Bensinger WI, Martin PJ, Storer B, et al*. Transplantation of bone marrow as compared with peripheral-blood cells from HLA-identical relatives in patients with hematologic cancers. N Engl J Med 2001, 344: 175-81.
16. *Yannaki E, Papayannopoulou T, Jonlin E, et al*. Hematopoietic stem cell mobilization for gene therapy of adult patients with severe β-thalassemia: results of clinical trials using G-CSF or plerixafor in splenectomized and nonsplenectomized subjects. Mol Ther 2012, 20: 230-8.
17. *Yannaki E, Karponi G, Zervou F, et al*. Hematopoietic stem cell mobilization for gene therapy: superior mobilization by the combination of granulocyte-colony stimulating factor plus plerixafor in patients with β-thalassemia major. Hum Gen Ther 2013, 24: 852-60.
18. *Cartier N, Hacein-Bey-Abina S, Bartholomae CC, et al*. Hematopoietic stem cell gene therapy with a lentiviral vector in X-linked adrenoleukodystrophy. Science 2009, 326: 818-23.
19. *Falzetti F, Aversa F, Minelli O, et al*. Spontaneous rupture of spleen during peripheral blood stem cell mobilization in a healthy donor. Lancet 1999, 353: 555.
20. *Eldor A, Rachmilewitz EA*. The hypercoagulable state in thalassemia. Blood 2002, 99: 36-43.

21. *Bradai M, Abad MT, Pissard S, et al*. Hydroxyurea can eliminate transfusion requirements in children with severe β-thalassemia. Blood 2003, 102: 1529-30.

22. *Arruda VR, Lima CSP, Saad STO, et al*. Successful use of hydroxyurea in β-thalassemia major. N Engl J Med 1997, 336: 964.

23. *Saxon BR, Rees D, Olivieri NF*. Regression of extramedullary hemopoiesis and augmentation of fetal hemoglobin concentration during hydroxyurea therapy in β-thalassemia. Br J Haematol 1998, 101: 416-9.

24. *Cavazzana-Calvo M, Payen E, Negre O, et al*. Transfusion independence and HMGA2 activation after gene therapy of human β-thalassemia. Nature 2010, 467: 318-22.

25. *Bank A, Dorazio R, Leboulch P*. A phase I/II clinical trial of β-globin gene therapy for β-thalassemia. Ann N Y Acad Sci 2005, 1054: 308-16.

26. *Sadelain M, Rivière I, Wang X, et al*. Strategy for a multicenter phase I clinical trial to evaluate globin gene transfer in β-thalassemia. Ann N Y Acad Sci 2010, 1202: 52-8.

27. *Boulad F, Wang X, Qu J, et al*. Safe mobilization of CD34+ cells in adults with beta-thalassemia and validation of effective globin gene transfer for clinical investigation. Blood 2014, 123: 1483-6.

28. *Aiuti A, Cattaneo F, Galimberti S, et al*. Gene therapy for immunodeficiency due to adenosine deaminase deficiency. New Engl J Med 2009, 360: 447-58.

29. *Aiuti A, Biasco L, Scaramuzza S, et al*. Lentiviral hematopoietic stem cell gene therapy in patients with Wiskott-Aldrich syndrome. Science 2013, 341: 1233151.

30. *Li K, Wong A, Li CK, et al*. Granulocyte colony-stimulating factor-mobilized peripheral blood stem cells in β-thalassemia patients: kinetics of mobilization and composition of apheresis product. Exp Hematol 1999, 27: 526-32.

31. *Flomenberg N, Devine SM, Dipersio JF, et al*. The use of AMD3100 plus G-CSF for autologous hematopoietic progenitor cell mobilization is superior to G-CSF alone. Blood 2005, 106: 1867-74.

32. *Dipersio JF, Micallef IN, Stiff PJ, et al*. Phase III prospective randomized double-blind placebo-controlled trial of plerixafor plus granulocyte colony-stimulating factor compared with placebo plus granulocyte colony-stimulating factor for autologous stem-cell mobilization and transplantation for patients with non-Hodgkin's lymphoma. J Clin Oncol 2006, 27: 4767-73.

33. *Platzbecker U, Prange-Krex G, Bornhäuser M, et al*. Spleen enlargement in healthy donors during G-CSF mobilization of PBPCs. Transfusion 2001, 41: 184-9.

34. *Picardi M, De Rosa G, Selleri C, et al*. Spleen enlargement following recombinant human granulocyte colony-stimulating factor administration for peripheral blood stem cell mobilization. Haematologica 2003, 88: 794-800.

35. *Stiff PJ, Bensinger W, Abidi MH, et al*. Clinical and ultrasonic evaluation of spleen size during peripheral blood progenitor cell mobilization by filgrastim: results of an open-label trial in normal donors. Biol Blood Marrow Transplant 2009, 15: 827-34.

36. *Broxmeyer HE, Orschell CM, Clapp DW, et al*. Rapid mobilization of murine and human hematopoietic stem and progenitor cells with AMD3100, a CXCR4 antagonist. J Exp Med 2005, 201: 1307-18.

37. *Devine SM, Vij R, Rettig M, et al*. Rapid mobilization of functional donor hematopoietic cells without G-CSF using AMD3100, an antagonist of the CXCR4/SDF-1 interaction. Blood 2008, 112: 990-8.

38. *Basak GW, Knopinska-Posluszny W, Matuszak M, et al*. Hematopoietic stem cell mobilization with the reversible CXCR4 receptor inhibitor plerixafor (AMD3100)-Polish compassionate use experience. Ann Hematol 2011, 90: 557-68.

39. *Boztug K, Schmidt M, Schwarzer A, et al*. Stem cell gene therapy for the Wiskott-Aldrich syndrome. N Engl J Med 2010, 363: 1918-27.

40. *Ott MG, Schmidt M, Schwarzwaelder K, et al*. Correction of X-linked chronic granulomatous disease by gene therapy, augmented by insertional activation of MDS1-EVI1, PRDM16 or SETBP1. Nat Med 2006, 12: 401-9.

41. *Biffi A, Montini E, Lorioli L, et al*. Lentiviral hematopoietic stem cell gene therapy benefits metachromatic leukodystrophy. Science 2013, 341: 1233158.

42. *Larochelle A, Krouse A, Metzger M, et al*. AMD3100 mobilizes hematopoietic stem cells with long-term repopulating capacity in non-human primates. Blood 2006, 107: 3772-8.

43. *May C, Rivella S, Callegari J, et al*. Therapeutic haemoglobin synthesis in [beta]-thalassaemic mice expressing lentivirus-encoded human [beta]-globin. Nature 2000, 406: 82-6.

44. *Rivella S, May C, Chadburn A, et al*. A novel murine model of Cooley anemia and its rescue by lentiviral-mediated human beta-globin gene transfer. Blood 2003, 101: 2932-9.

45. *Reagan-Shaw S, Nihal M, Ahmad N*. Dose-translation from animal to human studies revisited. FASEB J 2008, 22: 659-61.

46. *Hu Z, Van Rooijen N, Yang YG*. Macrophages prevent human red blood cell reconstitution in immunodeficient mice. Blood 2011, 118: 5938-46.

47. *Fruehauf S, Veldwijk MR, Seeger T, et al*. A combination of granulocyte-colony-stimulating factor (G-CSF) and plerixafor mobilizes more primitive peripheral blood progenitor cells than G-CSF alone: results of a European phase II study. Cytotherapy 2009, 11: 992-1001.

Αλληλογραφία:
Ευαγγελία Γιαννάκη
Αιματολογική Κλινική-ΜΜΜΟ
Νοσοκομείο «Γ. Παπανικολάου»
570 10 Εξοχή, Θεσσαλονίκη
Τηλ.: 2313 307518
e-mail: eyannaki@u.washington.edu

Corresponding author:
Evangelia Yannaki
Hematology-BMT Unit
G. Papanicolaou Hospital
57010 Exokhi, Thessaloniki, Greece
Tel.: 2313 307518
e-mail: eyannaki@u.washington.edu

Ελληνική Ιατρική 2014, 80, 3-4: 25-29

ΕΝΔΙΑΦΕΡΟΥΣΑ ΠΕΡΙΠΤΩΣΗ

Πλεγματοειδές νευροΐνωμα ποδοκνημικής άρθρωσης σε επτάχρονο αγόρι: Περιγραφή περίπτωσης

Ι. Πατουλιάς, Ε. Παπακρίβου, Δ. Πατουλιάς, Μ.Σ. Καλογήρου, Ε. Ραχμάνη

Α' Κλινική Χειρουργικής Παίδων Α.Π.Θ. Γενικό Νοσοκομείο Θεσσαλονίκης «Γ. Γεννηματάς»

Περίληψη. Η νευροϊνωμάτωση έχει κληρονομική επίπτωση με εξελικτική πορεία προιόντος του χρόνου με εκδηλώσεις από το δέρμα, το νευρικό σύστημα και τους οφθαλμούς. Η νευροϊνωμάτωση τύπου 1 αντιπροσωπεύει το 95% των περιπτώσεων. Σκοπός της παρούσας εργασίας είναι η ανάδειξη της συμβολής του χειρουργού παίδων στην αρχική διαγνωστική προσέγγιση της νόσου αξιοποιώντας προσβάσιμες κλινικές εκδηλώσεις.

Στην παρούσα μελέτη περιγράφεται η περίπτωση ενός επτάχρονου αγοριού με αμφισφύρια εντόπιση στη δεξιά ποδοκνημική άρθρωση πλεγματοειδούς νευροϊνώματος. Η διόγκωση παρατηρήθηκε αρχικά προ διετίας και είχε αυξητική τάση. Ο μικρός παραπονούνταν για ακαθόριστο πόνο στη περιοχή που επιδεινώνονταν με την σωματική άσκηση. Ακολούθησε απεικονιστικός έλεγχος με διενέργεια υπερηχογραφήματος, μαγνητικής τομογραφίας και μαγνητικής αγγειογραφίας, εξετάσεις στις οποίες απεικονίσθηκε μεν η βλάβη, δεν προστέθηκαν όμως πληροφορίες αναφορικά με τη φύση της καθώς εκτιμήθηκε πως επρόκειτο για δυσπλασία με χαμηλή αιματική ροή. Στη συνέχεια, ο ασθενής υποβλήθηκε σε προγραμματισμένη επέμβαση κατά την οποία αφαιρέθηκαν εργωδώς 5 ατρακτόμορφες βλάβες από το υποδόριο μέχρι τον αρθρικό θύλακο της δεξιάς ποδοκνημικής άρθρωσης. Η πορεία του μικρού ασθενή ήταν ομαλή χωρίς επιπλοκές και εξήλθε από την κλινική την 2η μετεγχειρητική ημέρα. Με την ιστοπαθολογική εξέταση τεκμηριώθηκε η οντότητα του πλεγματοειδούς νευρινώματος, επομένως και η διαγνωστική τεκμηρίωση της νευροϊνωμάτωσης τύπου 1. Στην διετή μετεγχειρητική παρακολούθηση δεν προέκυψε τοπική υποτροπή ούτε άλλη επιπλοκή στα πλαίσια της κύριας νόσου. Συμπερασματικά, ο χειρουργός παίδων στα πλαίσια της αντιμετώπισης παιδιού με νευροϊνωμάτωση μπορεί να συμβάλει τόσο στη διαγνωστική προσέγγιση της νόσου, στη συμπτωματική αντιμετώπιση των εκδηλώσεων της και στην πρόληψη της κακοήθειας από το έλυτρο των περιφερικών νεύρων στην ενήλικο ζωή με τη χειρουργική αφαίρεση του όγκου.

Ελλην Ιατρ 2014, 80: 25 - 29.

ΕΙΣΑΓΩΓΗ

Η νευροϊνωμάτωση τύπου 1 (NI 1) περιγράφηκε για πρώτη φορά το 1882[1] και αντιπροσωπεύει το 95% των περιπτώσεων νευροϊνωμάτωσης, με επίπτωση 1:3500 γεννήσεις[2]. Για την διάγνωση απαιτείται η παρουσία δύο ή περισσοτέρων από τα ακόλουθα:

- Έξι ή περισσότερες cafe au lait κηλίδες με διάμετρο άνω των 5 mm προ της ήβης, και άνω των 15 mm μετά την ήβη.
- Δύο ή περισσότερα νευρινώματα οποιουδήποτε τύπου ή ένα πλεγματοειδές (plexiform).
- Εφηλίδες (φακίδες) στις μασχαλιαίες ή στις βουβωνικές περιοχές (σημείο του rowe).
- Δύο ή περισσότερα οζίδια του Lisch (αμαρτώματα ίριδας).
- Όγκος της οπτικής οδού.
- Οστική βλάβη, όπως δυσπλασία της πτέρυγας του σφηνοειδούς ή λέπτυνση του φλοιού των μακρών οστών (με ή χωρίς ψευδάρθρωση).

– Πρώτου βαθμού συγγενής με νευρινωμάτωση τύπου 1.

Η διάγνωση τεκμηριώνεται και επιβεβαιώνεται με την ιστολογική εξέταση των νευροϊνωμάτων ή των όζων[3]. Σε παιδιά με ηλικία μικρότερη των 6 ετών μπορεί να αξιοποιηθούν ελάσσονα διαγνωστικά κριτήρια όπως μακροκεφαλία, σπασμοί, κεφαλαλγία, ίλιγγος, εστιακή νευρολογική σημειολογία,όγκοι του ΚΝΣ, νοητικές ή ψυχοκινητικές διαταραχές, κοντό ανάστημα ή κυφοσκολίωση, ενδοκρινικές διαταραχές, πρόωρη ήβη, διαταραχές όρασης, υπέρταση και τέλος, κακοήθειες όπως νευροβλάστωμα, νεφροβλάστωμα, ραβδομυοσάρκωμα, φαιοχρωμοκύττωμα, λευχαιμία[1,4].

Σκοπός της παρούσας εργασίας πέραν την ανάδειξης αυτού του σπάνιου περιστατικού είναι η αναφορά στη συμβολή του χειρουργού παίδων στην αρχική διαγνωστική προσπέλαση της νόσου με την αξιοποίηση προσβάσιμων κλινικών εκδηλώσεων.

ΠΕΡΙΓΡΑΦΗ ΤΗΣ ΠΕΡΙΠΤΩΣΗΣ

Αφορά αγόρι 7 ετών με ελεύθερο ατομικό ιστορικό, με αμφισφύρια διόγκωση της δεξιάς ποδοκνημικής άρθρωσης η οποία παρατηρήθηκε προ διετίας και είχε αυξητική τάση. Ο μικρός παραπονούνταν για ακαθόριστο πόνο στη περιοχή, ο οποίος επιδεινώνονταν κατά τη σωματική άσκηση. Κατά την αντικειμενική εξέταση διαπιστώθηκε η συγκεκριμένη διόγκωση με αμφισφύρια κατανομή η οποία ήταν ανώδυνη, ζυμώδης, χωρίς κινητικότητα. Η άνω επιφάνεια της διόγκωσης ήταν στο επίπεδο του υποδορίου χωρίς το υπερκείμενο δέρμα να εμφανίζει κάποια χαρακτηριστική αλλοίωση. Η κινητικότητα της σύστοιχης ποδοκνημικής άρθρωσης και του άκρου ποδός ήταν ελεύθερη, ενώ οι σφύξεις της πρόσθιας και της οπίσθιας κνημιαίας αρτηρίας ήταν φυσιολογικές. Κατά την αξιολόγηση της έπιπολής αισθητικότητας της περιοχής δεν διαπιστώθηκε διαφορά από την αντίθετη πλευρά. Κατά την αντικειμενική εξέταση κατά συστήματα του παιδιού δεν διαπιστώθηκαν ενδείξεις συστηματικού νοσήματος.

Ακολούθησε απεικονιστική μελέτη με διενέργεια υπερηχογραφήματος, μαγνητικής τομογραφίας (Εικ. 1) και μαγνητικής αγγειογραφίας (Εικ. 2), στις οποίες απεικονίσθηκε μεν η βλάβη, δεν προστέθηκαν όμως πληροφορίες αναφορικά με τη φύση της, καθώς η εκτίμηση ήταν πως επρόκειτο για αγγειακή βλάβη χαμηλής ροής αίματος.

Στη συνέχεια έγινε προγραμματισμένη χειρουργική επέμβαση η οποία ήταν εργώδης και κατά την οποία αφαιρέθηκαν 5 ατρακτόμορφες βλάβες από το υποδόριο μέχρι τον αρθρικό θύλακο της δεξιάς ποδοκνημικής άρθρωσης (Εικ. 3, 4).

Εικ. 1. *Στην MRI απεικονίζεται η κατανομή της συμπαγούς σύστασης βλάβης στο ύψος του έσω σφυρού, με επέκταση προς την πτέρνα αλλά και όπισθεν του σύστοιχου αχίλλειου τένοντα.*

Εικ. 2. *Στην MRA απεικονίζεται το πελματιαίο τόξο και εκτιμάται ότι η βλάβη έχει αγγειακή προέλευση με χαμηλή ροή.*

Η τελευταία από αυτές βρισκόταν ανάμεσα στην οπίσθια επιφάνεια της ποδοκνημικής άρθρωσης και του αχιλλείου τένοντα. Η όλη διαδικασία διενεργήθηκε με απόλυτο σεβασμό και διαφύλαξη των ανατομικών δομών της περιοχής (Εικ. 5).

Η πορεία του μικρού ασθενή ήταν ομαλή χωρίς επιπλοκές και ο ασθενής εξήλθε μετά την 2η μετεγχειρητική ημέρα από την κλινική. Με την ιστοπαθολογική εξέταση τεκμηριώθηκε η οντότητα του πλεγματοειδούς νευρινώματος που αφορούσε τους περιφερικούς κλάδους του μείζονος σαφηνούς νεύρου, επομένως και η

Εικ. 3. Αφαιρείται η πρώτη από τις ατρακτόμορφες βλάβες που εντοπίζεται στο υποδόριο.

Εικ. 5. Μετά την ολοκλήρωση της αφαίρεσης της οντότητας αυτής ανατομικό παρασκεύασμα που δείχνει το στέλεχος του μείζονος σαφηνούς νεύρου, την οπίσθια κνημιαία αρτηρία και φλέβα.

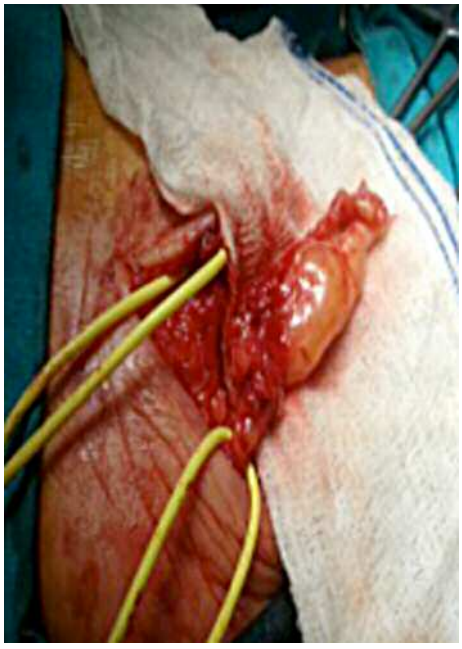

Εικ. 4. Η τελευταία ατρακτόμορφη βλάβη που βρίσκεται ανάμεσα στην οπίσθια επιφάνεια του αρθρικού θυλάκου της ποδοκνημικής άρθρωσης και στον αχίλλειο τένοντα, σύστοιχα.

διαγνωστική τεκμηρίωση της νευροϊνωμάτωσης τύπου 1. Στην διετή μετεγχειρητική παρακολούθηση δεν προέκυψε τοπική υποτροπή, ούτε άλλη επιπλοκή στα πλαίσια της κύριας νόσου.

ΣΥΖΗΤΗΣΗ

Το πλεγματοειδές νευρίνωμα (ΠΝ) θεωρείται συγγενής διαμαρτία καθώς στο 44% των περιπτώσεων διαγιγνώσκεται μέχρι την ηλικία των 5 ετών[5]. Είναι ψηλαφητό στο 27% των περιπτώσεων[6]. Για την ανάδειξη του στις υπόλοιπες περιπτώσεις είναι ουσιώδης η συμβολή απεικονιστικών τεχνικών[7]. Να τονισθεί ότι το ΠΝ συχνά απεκτείνεται στις γειτονικές δομές όπως στους μύες και στο υποδόριο λίπος[5]. Αυτή η εξέλιξη δεν αποδείχθηκε στην περίπτωση μας.

Το εύρος της δυναμικής εξέλιξης του ΠΝ ποικίλει από αύξηση των διαστάσεων του μέχρι την σταδιακή σμίκρυνση[8]. Διαπιστώθηκε ότι η μικρή ηλικία του ασθενή και ο μεγάλος όγκος του ΠΝ συνιστούν αρνητικούς προγνωστικούς παράγοντες για ανάπτυξη επιπλοκών με την πάροδο του χρόνου[8].

Το ΠΝ στη παιδική ηλικία ευθύνεται για την ανάπτυξη συμπωματολογίας στο 55% των περιπτώσεων[9]. Στο 17-64% μπορεί να ευθύνεται για λειτουργικές διαταραχές της πάσχουσας περιοχής[10], ενώ στο 10% μπορεί να εξελιχθεί σε κακοήθεια εξορμώμενη από το έλυτρο του αντίστοιχου περιφερικού νεύρου (malignantperipheralnervesheathtumor-MPNST-)[11]. Βασικές εκδηλώσεις είναι το άλγος, ο

περιορισμός στη κινητικότητα της πάσχουσας περιοχής, η υπαισθησία και η μυική αδυναμία[12].

Ενδείξεις κακοήθους εξαλλαγής μπορεί να είναι η απότομη αύξηση των διαστάσεων του ΠΝ, το έντονο άλγος και η ανάπτυξη εστιακής νευρολογικής σημειολογίας[11]. Γενικά η νευροϊνωμάτωση Ι (ΝΙ 1) σε συνδυασμό με την παρουσία εσωτερικού ΠΝ αποτελούν τους βασικούς προδιαθεσικούς παράγοντες για την ανάπτυξη υψηλού βαθμού κακοήθειας με δυσμενή πρόγνωση[11,13].

Οταν έχει διαγνωσθεί η νευροϊνωμάτωση, η στενή παρακολούθηση αυτών των παιδιών είναι ουσιώδης για την πρώιμη ανάδειξη των περιπτώσεων MPNST. Η πιθανότητα ανάπτυξης MPNST σε ασθενείς με ΝΙ Ι είναι περίπου 2000-5000 μεγαλύτερη από αυτή του γενικού πληθυσμού (0,001%)[14]. Η MPNSTεκδηλώνεται στην ενήλικο ζωή (20-50 ετών) αν και έχει αναφερθεί περίπτωση σε επτάχρονο παιδί[15]. Η Positron Emission Tomography (18FDG-PET) είναι μια μη επεμβατική διαγνωστική τεχνική που μπορεί να αξιοποιηθεί στη διάγνωση της κακοήθους εξαλλαγής (MPNST) ενός ΠΝ[16], ιδιαίτερα εφόσον πρόκειται για όγκο υψηλής κακοήθειας.

Σε μελέτη των Lee L Q και συν. περιγράφεται μια περίπτωση ΠΝ ποδοκνημικής άρθρωσης που αφορούσε ενήλικο, δίνοντας έμφαση στη δυσκολία της πλήρους εξαίρεσης του, γεγονός που απαίτησε επανάληψη της επέμβασης λόγω υποτροπής[17]. Θεωρούν δε ότι ένα διάστημα 18 μηνών μετεγχειρητικής παρακολούθησης επαρκεί για την τεκμηρίωση της ριζικής εξαίρεσης του ΠΝ. Η δυσκολία της εξαίρεσης ενός ΠΝ διαπιστώθηκε και από την χειρουργική ομάδα μας. Θεωρούμε ότι –παρά τη δυσκολία της προεγχειρητικής διάγνωσης– η απεικόνιση της ανατομικής σχέσης του ΠΝ με τις γειτονικές δομές, αλλά και η ενδελεχής και λεπτή χειρουργική τεχνική συμβάλλουν στη ριζική εξαίρεση του, χωρίς ιατρογενείς κακώσεις. Να σημειωθεί ότι το διάστημα μετεγχειρητικής παρακολούθησης στην περίπτωση μας ξεπερνά τα 4 έτη, χρόνος ασφαλής για τον αποκλεισμό τοπικής υποτροπής[17].

Συμπερασματικά, ο χειρουργός παίδων στα πλαίσια της αντιμετώπισης παιδιού με ΝΙ 1 μπορεί να συμβάλει τόσο στη διαγνωστική προσπέλαση της νόσου, στη συμπτωματική αντιμετώπιση εκδηλώσεων της και στην πρόληψη της κακοήθειας από το έλυτρο των περιφερικών νεύρων στην ενήλικο ζωή.

ABSTRACT

Patoulias I, Papakrivou E, Patoulias D, Kalogirou MS, Rachmani E. **Plexiform neurofibroma in a 7-year old boy: a case report.** *Hell Iatr 2014; 80: 25-29.*

Neurofibromatosis (NF) has inherited (genetic) incidence with progressive process over the time, with manifestations from the skin, the nervous system and the eyes. NF type 1 represents almost 95% of all clinical cases of NF. The purpose of the present review is to promote pediatric surgeon's contribution to the initial diagnostic approach, evaluating accessible by the clinician NF's manifestations.

The current article describes the clinical case of a 9-year old boy with bimalleolar localization's plexiform neurofibroma (PN) in the right shank joint. The initial engorgement was observed about two years ago and had a growing tendency. The boy complained about vague localized pain, that aggravated by physical exercise. An imaging study followed, including ECHO, MRI and MRA, where the PN was depicted. Unfortunately, no information about the nature of this entity was added, as it was evaluated as a low flow vascular abnormality. Subsequently, the scheduled operation was performed, where five spindle shaped sections were removed, starting from the subcutaneous to the articular sac of the right shank joint. There were no complications and the boy was discharged two days after the operation. PN was evinced by biopsy, so the diagnosis of NF type 1 was reached. In the two year post surgery intensive supervision neither relapse, nor complications were noticed.

In conclusion, the pediatric surgeon, in the context of NF's confrontation in children, can contribute to the diagnostic approach of the disease, to the symptomatic treatment and can prevent the malignancy from the sheath of peripheral nerves in adulthood.

ΒΙΒΛΙΟΓΡΑΦΙΑ

1. *Feldkamp MM, Gutmann DH, Guha A*. Neurofibromatosis type 1: piecing the puzzle together. Can J Neyrol Sci 2010; 25: 181-91.
2. *Wolkenstein P, Decq P*. Neurofibromatosis. Neurochirurgie 2008; 44: 67-72.
3. *Moholkar S, Sawheney S, Bhatt R*. Imaging benigh soft tissue lesions of the foot. Applied Radiol 2009: 10-21.
4. *Cnosen MH, Moons KG, Cnossen M, et al*. Minor disease features in neurofibromatosis type 1 and their possible value in diagnosis of NF-1 in children < or =6 years and clinical suspected of having NF-1. J Med Genet 1999; 35: 624-7.

5. *Waggoner DJ, Towbin J, Gottesman G, et al.* A clinic based study of plexiformneurofibromas in neurofibromatosis 1. Am J Med Genet 2000; 92: 132-5.

6. *Huson SM, Compston DA, Clark P, Harper PS*. A genetic study of von Recklinghausen neurofibromatosis in south east Wales. I. Prevalence, fitness, mutation rate, and effect of parental transmission on severity. J Med Gen 1989; 26: 704-11.

7. *Tonsgard JH, Kwak SM, Short MP, Dachman AH.* CT imaging in adults with neurofibromatosis-1: Frequent asymptomatic plexiform lesions. Neurol 1998; 50: 1755-60.

8. *Dombi E, Solomon J, Gillespie AJ, et al.* NF1 plexiformneurofibroma growth rate by volumetric MRI: relationship to age and body weight. Neurol 2007; 68: 643-7.

9. *Nguyen R, Kluwe L, Fuensterer C, et al:* Plexiformneurofibromas in children with neurofibromatosis type 1: frequency and associated clinical deficits. J Pediatr 2011; 159: 652-5.

10. *Mautner VF, Hartmann M, Kluwe L, et al.* MRI growth patterns of plexiformneurofibromas in patients with neurofibromatosis type 1. Neuroradiol 2006; 48: 160-5.

11. *Evans DG, Baser ME, McGaughran J, et al*. Malignant peripheral nerve sheath tumors in neurofibromatosis 1. J Med Gen 2002; 39: 311-4.

12. *Sullivan TP, Seeger LL, Doberneck SA, Escardt JJ*. Plexiformneurofibroma of the tibial nerve invading the medial and lateral gastrocnemius muscles and plantaris muscle. Skeletal Radiol 1994; 23: 149-52.

13. *Πουρτσίδης Α, Δογάνης Δ, Μπάκα Μ, και συν.* Κακοήθεις όγκοι του ελύτρου των περιφερικών νεύρων στα παιδιά και συσχέτιση με νευροινωμάτωση τύπου 1. Περιγραφή και ανασκόπηση της βιβλιογραφίας. Βήμα Κλινικής Ογκολογίας 2008; 7: 261-9.

14. *Ducatman B, Scheithauer B, Piepgras D, et al.* A clinicopathologic study of 120 cases. Cancer 1986; 57: 2006-21.

15. *Ly JQ, Gilbert BC, Davis SW, et al*. Lymphangioma of the foot. Am J Roentgenol 2005; 184: 205-6.

16. *Ferner RE, Lucas JD, O'doherty MJ, et al*. Evaluation of 18 fluorodeoxyglucose positron emission tomography in the detection of MPNST in neurofibromatosis 1. J Neurol Neurosurg Psychiatry 2000; 68: 353-7.

17. *Lee LQ, Vasconez HC.* Large recurrent plexiform neurofibroma of the foot and ankle. Microsurgery 2004; 24: 67-71.

Αλληλογραφία:
Ι. Πατουλιάς
Μ. Αλεξάνδρου 3-Β, Πεύκα
570 10 Θεσσαλονίκη
e-mail: patouliasjohn@gmail.com

Corresponding author:
I. Patoulias
M. Alexandrou 3-B Str.
570 10 Pefka, Thessaloniki
Greece

Ελληνική Ιατρική 2014, 80, 3-4: 30-34

ΕΝΔΙΑΦΕΡΟΥΣΑ ΠΕΡΙΠΤΩΣΗ

Φλεγμαίνουσα σκωληκοειδής απόφυση σε υπόβαθρο ατελούς non rotation

Ι. Πατουλιάς, Ε. Παπακρίβου, Δ. Πατουλιάς, Ε. Ραχμάνη, Θ. Φειδάντσης

Α' Κλινική Χειρουργικής Παίδων ΑΠΘ, Νοσοκομείο «Γ. Γεννηματάς», Θεσσαλονίκη

Περίληψη. Με τον όρο Malrotation ορίζεται το σύνολο των διαταραχών που προκύπτουν από τη μη φυσιολογική στροφή και καθήλωση του μέσου εντέρου στο οπίσθιο περιτόναιο και αφορά στο 0,03-0,5% των νεογέννητων. Ως non rotation χαρακτηρίζεται η κατάσταση που γίνεται μόνο η εξωπεριτοναϊκή περιστροφή του μέσου εντέρου κατά 90° αντιωρολογιακά. Αφορά στο 0,5% των συνολικών περιπτώσεων malrotation και είναι συχνότερο στα αγόρια. Η σημειολογία της φλεγμαίνουσας σκωληκοειδούς απόφυσης έχει άτυπη εντόπιση στο 1/3 των περιπτώσεων. Στην παρούσα μελέτη περιγράφονται 2 περιπτώσεις (κορίτσι 8 ετών και αγόρι 10 ετών, αντίστοιχα) με ατελές non rotation που αντιμετωπίστηκαν στην Κλινική, λόγω οξείας σκωληκοειδίτιδας, τους τελευταίους 12 μήνες. Η μικρή ασθενής προσήλθε και η διάγνωση του non rotation τέθηκε διεγχειρητικά. Ο μικρός ασθενής προσήλθε με άλγος αριστερού λαγονίου βόθρου και η διάγνωση του non rotation τέθηκε προεγχειρητικά με τη διενέργεια αξονικής τομογραφίας με χορήγηση σκιαστικού per os. Η μετεγχειρητική πορεία των 2 περιστατικών ήταν ανεπίπλεκτη. Συμπερασματικά, απαιτείται οξυδερκής προσέγγιση από τον χειρουργό παίδων ή τον γενικό χειρουργό αυτών των σπάνιων περιπτώσεων, προκειμένου να μην καθυστερήσει η αντιμετώπισει, με δυνητικά μεγαλύτερη πιθανότητα ανάπτυξης επιπλοκών.

Ελλην Ιατρ 2014, 80: 30 - 34.

ΕΙΣΑΓΩΓΗ

Ως malrotation ορίζεται το σύνολο των διαταραχών που προκύπτουν από τη μη φυσιολογική στροφή και καθήλωση του μέσου εντέρου στο οπίσθιο περιτόναιο. Η επίπτωση του malrotation δεν έχει εκτιμηθεί ακριβώς καθώς υπάρχει ευρεία διακύμανση σε διάφορες μελέτες η οποία κυμαίνεται από 0,03-4,1% των παιδιών[1]. Μετά την ολοκλήρωση της ανάπτυξης του –γύρω στη 10η εμβρυική εβδομάδα– το μέσο έντερο επιστρέφει στη περιτοναϊκή κοιλότητα, κάνοντας σταδιακά περιστροφή 270° με αντιωρολογιακή φορά με άξονα την άνω μεσεντέριο αρτηρία και καθηλώνεται τελικά στο οπίσθιο περιτόναιο. Εφόσον δεν ολοκληρωθεί η διαδικασία της στροφής και της καθήλωσης του μέσου εντέρου, προκύπτει ένα ευρύ φάσμα διαταραχών που εμπίπτει στην οντότητα αυτή[1,2,3].

Με τον όρο ατελές non rotation ορίζεται η περίπτωση στην οποία η περιστροφή του μέσου εντέρου έγινε μόνο κατά τις πρώτες 90° αντιωρολογιακά[1,2,3]. Αφορά το 0,5% των συνολικών περιπτώσεων malrotation (2,5/10000 παιδιών), ενώ είναι συχνότερο στα αγόρια (αγόρια/κορίτσια =1,5-2)[4].

Σκοπός της μελέτης είναι η κατάθεση της εμπειρίας μας από την αντιμετώπιση δύο περιπτώσεων φλεγμονής της σκωληκοειδούς απόφυσης που εντοπίζονταν στον αριστερό λαγόνιο βόθρο και τη διεξοδική αναδίφηση της σύγχρονης βιβλιογραφίας.

ΠΕΡΙΓΡΑΦΗ ΤΗΣ ΠΡΩΤΗΣ ΠΕΡΙΠΤΩΣΗΣ

Πρόκειται για κορίτσι 8 ετών με ελεύθερο ατομικό αναμνηστικό που εισήχθη στην Α' Κλινική Χειρουργικής Παίδων ΑΠΘ με συνεχές κοιλιακό άλγος από διημέρου, που εντοπίζονταν στον δεξιό λαγόνιο βόθρο και

στο υπογάστριο και συνοδεύονταν από ναυτία, ανορεξία και δεκατική πυρετική κίνηση. Αντικειμενικά διαπιστώθηκε ευαισθησία και μυική σύσπαση, χωρίς περιτοναισμό, στο δεξιό κάτω τεταρτημόριο της κοιλίας. Από τον παρακλινικό έλεγχο διαπιστώθηκαν λευκοκυττάρωση, πολυμορφοπυρήνωση και αύξηση των δεικτών φλεγμονής (ΤΚΕ και CRP). Ακολούθησε υπερηχογράφημα κοιλίας στο οποίο διαπιστώθηκε παρουσία ελεύθερου υγρού στο δουγλάσσειο, ενώ τα έσω γεννητικά όργανα ήταν φυσιολογικά. Η ακτινογραφία θώρακα που διενεργήθηκε στα πλαίσια του προεγχειρητικού ελέγχου ήταν φυσιολογική. Η μικρή ασθενής οδηγήθηκε στο χειρουργείο με την ένδειξη της οξείας χειρουργικής κοιλίας υπό γενική ενδοτραχειακή αναισθησία και τυπική προσπέλαση με τομή Lance. Μετά τη διάνοιξη της περιτοναϊκής κοιλότητας διαπιστώθηκε ότι ο δεξιός λαγόνιος βόθρος ήταν ουσιαστικά κενός. Διευρύναμε την τομή μας και διαπιστώσαμε ότι δεν υπήρχε παχύ έντερο στη δεξιά κοιλία ούτε στο επιγάστριο. Ακολούθησε εξελκυσμός του λεπτού εντέρου στο χειρουργικό πεδίο, με φορά από τη νήστιδα προς τον τελικό ειλεό μέχρι την ειλεοτυφλική βαλβίδα. Τότε διαπιστώθηκε ότι η ειλεοτυφλική βαλβίδα ήταν προς τα δεξιά του τυφλού, ενώ εντοπίζονταν στον αριστερό λαγόνιο βόθρο. Ο εξελκυσμός της βάσης του τυφλού και της σκωληκοειδούς απόφυσης σε στάδιο οξείας καταρροϊκής φλεγμονής στο χειρουργικό πεδίο ήταν ευχερής και η σκωληκοειδεκτομή διενεργήθηκε χωρίς δυσκολία (Εικ. 1).

Η μετεγχειρητική πορεία της μικρής ασθενούς ήταν ανεπίπλεκτη και εξήλθε από το νοσοκομείο τη 2η μετεγχειρητική ημέρα. Μετά την παρέλευση δεκαημέρου έγινε η πρώτη μετεγχειρητική εξέταση και η απεικονιστική τεκμηρίωση του non rotation με τη διενέργεια της υπερηχογραφικής απεικόνισης της σχέσης των άνω μεσεντέριων αγγείων (Εικ. 2) και σκιαγραφικής μελέτης του πεπτικού σωλήνα με χορήγηση per os βαριούχου σκιαστικού (Εικ. 3).

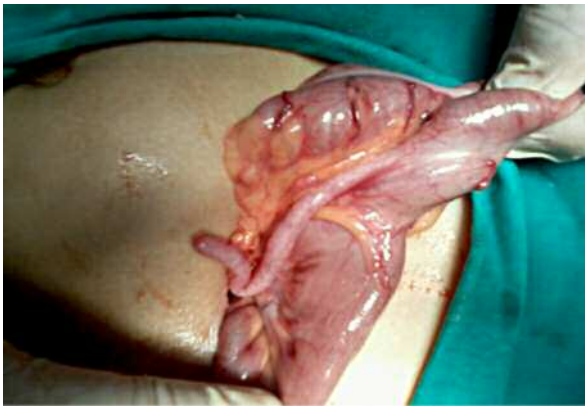

Εικ. 1. *Η θέση του τυφλού στον αριστερό λαγόνιο βόθρο με τον τελικό ειλεό προς τα δεξιά και τον ομφαλό πάνω και δεξιά.*

Εικ. 2. *Η άνω μεσεντέρια φλέβα βρίσκεται στην αριστερή πλευρά της άνω μεσεντέριας αρτηρίας: παθογνωμονικό εύρημα του malrotation.*

Εικ. 3. *Βαριούχο γεύμα στο οποίο απεικονίζεται η θέση του τυφλού στο δεξιό λαγόνιο βόθρο (βέλη).*

ΠΕΡΙΓΡΑΦΗ ΤΗΣ ΔΕΥΤΕΡΗΣ ΠΕΡΙΠΤΩΣΗΣ

Πρόκειται για αγόρι 10 ετών με ελεύθερο ατομικό αναμνηστικό που εισήχθη στην Α΄ Κλινική Χειρουργικής Παίδων ΑΠΘ με συνεχές κοιλιακό άλγος από τριημέρου που εντοπίζονταν στον αριστερό λαγόνιο βόθρο και συνοδεύονταν από ανορεξία και πυρετική κίνηση (μέχρι 38,2ο Κελσίου). Αντικειμενικά διαπιστώθηκε σαφώς εντοπισμένη ευαισθησία, μυική σύσπαση και περιτοναϊσμός στο αριστερό κάτω τεταρτημόριο της κοιλίας. Από τον παρακλινικό έλεγχο διαπιστώθηκαν λευκοκυττάρωση, πολυμορφοπυρήνωση και αύξηση των δεικτών φλεγμονής (ΤΚΕ και CRP). Ακολούθησε διενέργεια απλής ακτινογραφίας κοιλίας στην οποία διαπιστώθηκε η παρουσία

Εικ. 4. *Παρουσία συρρεόντων υδραερικών επιπέδων στον αριστερό λαγόνιο βόθρο.*

Εικ. 5. *Παρουσία φλεγμαίνοντος άκαμπτου σωληνώδους μορφώματος στον αριστερό λαγόνιο βόθρο.*

συρρεόντων πολλαπλών υδραερικών επιπέδων στον αριστερό λαγόνιο βόθρο (Εικ. 4).

Ευαισθητοποιημένοι από την εμπειρία της πρώτης περίπτωσης εκτιμήσαμε ότι πιθανόν πρόκειται για φλεγμαίνουσα σκωληκοειδή απόφυση με εντόπιση στον αριστερό λαγόνιο βόθρο και σχεδιάσαμε -με την ανάλογη οικονομία χρόνου- για την απόδειξη αυτής της κατάστασης. Στο υπερηχογράφημα κοιλίας διαπιστώθηκε ελεύθερο υγρό στο δουγλάσσειο και η παρουσία φλεγμαίνοντος άκαμπτου σωληνώδους μορφώματος στον αριστερό λαγόνιο βόθρο (Εικ. 5).

Λόγω όμως της αεροπλήθειας δεν κατέστη δυνατή η απεικόνιση της σχέσης των άνω μεσεντέριων αγγείων. Ακολούθησε η διενέργεια αξονικής τομογραφίας με χορήγηση σκιαστικού per os στην οποία τεκμηριώθηκε ότι το τυφλό βρίσκονταν στον αριστερό λαγόνιο βόθρο, λόγω ατελούς non rotation (Εικ. 6).

Ο μικρός ασθενής οδηγήθηκε στο χειρουργείο με την ένδειξη της οξείας χειρουργικής κοιλίας υπό γενική ενδοτραχειακή αναισθησία και προσπέλαση με εγκάρσια τομή παρά τη μέση γραμμή στο επίπεδο του δέρματος, αντίστοιχα με το μέσο τριτημόριο του ευθύγραμμου τμήματος που ενώνει τις δυο πρόσθιες άνω λαγόνιες άκανθες, και κάθετη διαορθικά στη συνέχεια. Μετά τη διάνοιξη της περιτοναϊκής κοιλότητας, το τυφλό εντοπίζονταν στον αριστερό λαγόνιο βόθρο με χαλαρές προσφύσεις στο οπίσθιο περιτόναιο με την ειλεοτυφλική βαλβίδα προς τα δεξιά του (Εικ. 7).

Ο εξελκυσμός της βάσης του τυφλού και της φλεγμαίνουσας σκωληκοειδούς απόφυσης σε στάδιο εμπυήματος στο χειρουργικό πεδίο ήταν ευχερής και η σκωληκοειδεκτομή διενεργήθηκε χωρίς δυσκολία. Η μετεγχειρητική πορεία του μικρού ασθενή ήταν ανεπίπλεκτη χωρίς επι-

Εικ. 6. *Στην αξονική τομογραφία με χορήγηση σκιαστικού per os τεκμηριώθηκε ότι το τυφλό βρίσκονταν στον αριστερό λαγόνιο βόθρο.*

πλοκές και εξήλθε από το νοσοκομείο την 3η μετεγχειρητική ημέρα.

ΣΥΖΗΤΗΣΗ

Η φλεγμονή της σκωληκοειδούς απόφυσης αποτελεί το 28% των συνολικών περιπτώσεων οξείας χειρουργικής κοιλίας[5]. Η σημειολογία της φλεγμαίνουσας σκωληκοειδούς απόφυσης εντοπίζεται εκτός του δεξιού λαγονίου βόθρου στο 1/3 των περιπτώσεων[6]. Η εντόπιση των υποκειμενικών ενοχλημάτων αλλά και της ευαισθησίας κατά την ψηλάφηση στον αριστερό λαγόνιο βόθρο είναι σπανιότα-

Εικ. 7. *Εξελκυσμός της ειλεοτυφλικής βαλβίδας και της φλεγμαίνουσας σκωληκοειδούς απόφυσης στο χειρουργικό πεδίο. Είναι χαρακτηριστική η θέση του τελικού ειλεού δεξιά, και του τυφλού αριστερά.*

τη[7]. Αυτή η κατάσταση είναι συμβατή είτε με εντόπιση της σκωληκοειδούς απόφυσης στον αριστερό λαγόνιο βόθρο είτε πρόκειται για επιμήκη απόφυση της οποίας η κορυφή μπορεί να φθάνει μέχρι τον αριστερό λαγόνιο βόθρο[6]. Το πρώτο ενδεχόμενο μπορεί να οφείλεται είτε σε ατελές non rotation, είτε σε αναστροφή των σπλάχνων (situs inversus)[7,8].

Μια από τις αποδεκτές κατατάξεις του malrotation είναι αυτή του Stringer[9] με βάση την οποία το ατελές non rotation αφορά διαταραχή του πρώτου σταδίου της περιστροφής του μέσου εντέρου έχοντας σαν άξονα την άνω μεσεντέρια αρτηρία: στον τύπο Ια έχει ολοκληρωθεί η περιστροφή αυτή μόνο κατά τις πρώτες 90° έξω από το σπλαχνικό κοίλωμα, οπότε με την είσοδό του μέσου εντέρου στην αρχέγονη περιτοναϊκή κοιλότητα, το τυφλό βρίσκεται στον αριστερό λαγόνιο βόθρο.

Τα τελευταία έτη η διάγνωση του malrotation γίνεται εντός του πρώτου μήνα της ζωής στη πλειονότητα των περιπτώσεων (80%)[10-12]. Σε αυτή την εξέλιξη συνέβαλαν ουσιαστικά η ευαισθητοποίηση των ειδικών σχετικά με τις πρώιμες κλινικές ενδείξεις των καταστροφικών επιπλοκών της νόσου, αλλά και η εξοικείωση των απεικονιστών με την αναζήτηση της σχέσης των άνω μεσεντέριων αγγείων στον υπερηχογραφικό έλεγχο ρουτίνας. Στους υπόλοιπους που παραμένουν αδιάγνωστοι ελλοχεύει ο κίνδυνος συστροφής του μέσου εντέρου – μικρότερος όμως σε πιθανότητα – είτε εντερικής απόφραξης λόγω εσωτερικής κήλης, είτε φλεγμονής της σκωληκοειδούς απόφυσης σε έκτοπη θέση. Η τελευταία περίπτωση συνιστά μια επικινδυνότητα λόγω της διαγνωστικής δυσκολίας.

Στην πρώτη περίπτωση, η χειρουργική ομάδα ήταν «ανυποψίαστη» σχετικά με την εντόπιση της φλεγμαίνουσας σκωληκοειδούς απόφυσης. Σε αυτό συνέβαλε το ότι η ένδειξη της οξείας χειρουργικής κοιλίας τέθηκε με βάση τα ευρήματα της κλινικής εξέτασης[6,10]. Παραπλανητικό στοιχείο αποτέλεσε η εντόπιση της ευαισθησίας στο δεξιό λαγόνιο βόθρο, η οποία παρατηρείται στο 18,4-31% αυτών των περιπτώσεων[4,10,13]. Αυτή η ιδιαιτερότητα οφείλεται στο ότι η αισθητική νεύρωση παρέμεινε ορθότοπη, παρά τη μεταβολή στη θέση του τυφλού[7].

Στη δεύτερη περίπτωση, τα ευρήματα της απλής ακτινογραφίας κοιλίας συνέβαλαν στην προεγχειρητική διάγνωση της υποκείμενης διαταραχής της στροφής και καθήλωσης του μέσου εντέρου. Αν και δεν αποτελεί ενδεικνυόμενη διαγνωστική μέθοδο, πιστεύουμε πως δεν πρέπει να παραλείπεται, γιατί παρέχει πολλές πληροφορίες, όπως για παράδειγμα ανάδειξη ενός κοπρολίθου που παρατηρείται στο 20-25% των φλεγμονών της σκωληκοειδούς απόφυσης. Με τη διενέργεια απλής ακτινογραφίας θώρακα μπορεί να αποκλειστεί η ολική αναστροφή των σπλάχνων[7,8]. Η διάγνωση τεκμηριώθηκε στη συνέχεια με την αξιολόγηση της σχέσης των άνω μεσεντέριων αγγείων στο υπερηχογράφημα κοιλίας, και της θέσης του τυφλού στην αξονική τομογραφία. Η αξονική τομογραφία κοιλίας με χορήγηση από το στόμα σκιαγραφικής ουσίας αποτελεί την εξέταση εκλογής με διαγνωστική ακρίβεια 90-98% στην ανάδειξη της φλεγμαίνουσας σκωληκοειδούς απόφυσης σε έκτοπη θέση[7,8,14].

Με την ενδελεχή αναδίφηση της διεθνούς βιβλιογραφίας διαπιστώνεται ότι σε περισσότερες από 12 ανάλογες περιπτώσεις επιχειρήθηκε η λαπαροσκοπική σκωληκοειδεκτομή, αρχής γενομένης από τους Contini S, DallaValle R, και Zinicola R, το 1998[15]. Πιστεύουμε ότι η λαπαροσκοπική προσέγγιση μπορεί να συμβάλει τόσο στο σκέλος της διαγνωστικής τεκμηρίωσης, όσο και στη διενέργεια ασφαλούς σκωληκοειδεκτομής[7,8,10,14].

ΣΥΜΠΕΡΑΣΜΑΤΑ

1. Η κλινική σημειολογία της φλεγμαίνουσας σκωληκοειδούς απόφυσης δεν είναι απολύτως ενδεικτική της ανατομικής θέσης της.
2. Η απλή ακτινογραφία κοιλίας σε όρθια θέση μπορεί να συμβάλει στην προεγχειρητική ανάδειξη της έκτοπης εντόπισης του τυφλού.
3. Στην περίπτωση ατελούς non rotation, η ύπαρ-

ξη χαλαρών ινωδών ταινιών από το τυφλό προς το οπίσθιο περιτόναιο συνήθως επιτρέπουν τον εξελκυσμό της σκωληκοειδούς απόφυσης στο χειρουργικό πεδίο, ακόμη και σε τυπική τομή Mc Burney δεξιά.

4. Η λαπαροσκοπική προσέγγιση δίνει τη δυνατότητα ασφαλούς σκωληκοειδεκτομής σε περιπτώσεις φλεγμονής μιας απόφυσης σε έκτοπη θέση και, ιδιαίτερα, στον αριστερό λαγόνιο βόθρο.

ABSTRACT

***Patoulias I, Papakrivou E, Patoulias D, Rachmani E, Feidantsis T.* Left sided appendix inflammation due to of non rotation: report of two cases.** *Hell Iatr 2014; 80: 30-34.*

Malrotation is defined as the summation of anomalies occurring due to the abnormal rotation and fixation of the intestine during the fetus development. The condition affects about 0.03-0.5% of live newborns. Non rotation is defined as the situation in which occurs only the 90 degrees midgut rotation exraperitonealy, affecting about 0.5% of total cases of malrotation and is most common in males. The clinical manifestations of acute appendicitis are located in atypical position in about 1/3 of total cases. In this study we specify two cases (female 8y. old and male 10y. old) with left -side localized inflammation of appendix. The female patient was admitted to the clinic due to hypogastric pain and the diagnosis of non rotation was established during the operative procedure. The male patient was admitted of left lower quadrant pain. In this case, diagnosis was established preoperatively, based on CT abdominal findings with per os contrast barium. The postoperative period was uneventful. In conclusion, we estimate that a pediatric or a general surgeon must be insightful, when he manages a patient with left lower quadrant pain, in order not to encounter him with delay, increasing the possibility of surgical intervention.

ΒΙΒΛΙΟΓΡΑΦΙΑ

1. *Strouse PJ*. Disorders of intestinal rotation and fixation “malrotation”. Pediatr Radiol 2004; 34: 837-51.
2. *Skandalakis JE, Gray SW, Ricketts R, et al*. The small intestine In: Skandalakis, Gray (eds) Embryology for surgeons, 2nd ed. Wlliams and Wilkins, Baltimore, 1994: pp. 184-241.
3. *Little D, Smith S.* Malrotation. In Ashcraft’s Pediatric Surgery, 5th ed., WB Saunders Co, 2010: pp. 416-23.
4. *Perera WR, Hennessy OF*. Clinical images. An unusual case of appendicitis. Am J Surg 2010; 199: 79-81.
5. *Mindelzum RE, Jeffrey RB*. The acute abdomen: current imaging techniques. Sem Ultrasound, CT, MR, 1999; 20: 63-7.
6. *Hou SK, Chern CH, How CK, et al*. Diagnosis of appendicitis with lower quadrant pain. J Chin Med Assoc 2005; 68: 599-603.
7. *Akbulut S, Ulku A, Senol A, et al*. Left-Sided appendicitis: Review of 95 cases and a case report. World J. Gastroenterol 2010; 16: 5598-602.
8. *Pinto A, Di Raimondo D, Tuttolomondo A, et al.* An atypical clinical presentation of acute appendicitis in a young man with midgut malrotation. Radiography 2007; 13: 164-8.
9. *Stringer DA*. Pediatric gastrointestinal imaging. Decker Philadelphia 1989: 235-9.
10. *Akbulut S, Caliskan A, Ekin A, Yagmur Y*. Left-sided acute appendicitis with situs inversus totalis: review of 63 published cases and report of two cases. J Gastrointest Surg 2010; 14: 1422-8.
11. *Israelit S, Brook OR, Nira BR, et al*. Left sided perforated acute appendicitis in an adult with midgut malrotation: the role of CT. Emerg Radiol 2009; 16: 217-8.
12. *Welte FJ, Grosso M*. Left sided appendicitis in a patient with congenital intestinal malrotation: a case report. J Med Case Reports 2007; 1: 92.
13. *Ahmed JU, Hossain GMZ, Karim MM, et al*. Left sided acute appendicitis with situs inversus in an elderly - an unusual case. JMCTA 2007; 18: 29-31.
14. *Taslakian B, Issa G, Hourani R, Akel S.* Left sided appendicitis in children with congenital gastrointestinal malrotation: a diagnostic pitfall in the emergency dept. BMJ case Reports 2013; 10: 1136.
15. *Contini S, Dalla Valle R, Zinicola R*. Suspected appendicitis in situs inversus totalis; an indication for a laparoscopic approach. Surg Laparosc Endosc 1998; 8: 393-4.

Αλληλογραφία:
Ι. Πατουλιάς
Μ. Αλεξάνδρου 3-Β, Πεύκα
570 10 Θεσσαλονίκη
e-mail: patouliasjohn@gmail.com

Corresponding author:
I. Patoulias
M. Alexandrou 3-B Str.
570 10 Pefka, Thessaloniki
Greece

Ευχαριστίες

Στην επιλογή των εργασιών που δημοσιεύθηκαν στα τεύχη του 2014 βοήθησαν ουσιαστικά οι ακόλουθοι κριτές:

Δημήτριος Γουλής
Δημήτριος Κουτσονικόλας

Η Επιτροπή Συντάξεως τους ευχαριστεί θερμά.